

# Jolanta Panasiuk

---

## Zespół dezintegracyjny w diagnozie i terapii logopedycznej

---

Logopedia Silesiana 5, 167-198

---

2016

Artykuł został opracowany do udostępnienia w internecie przez Muzeum Historii Polski w ramach prac podejmowanych na rzecz zapewnienia otwartego, powszechnego i trwałego dostępu do polskiego dorobku naukowego i kulturalnego. Artykuł jest umieszczony w kolekcji cyfrowej [bazhum.muzhp.pl](http://bazhum.muzhp.pl), gromadzącej zawartość polskich czasopism humanistycznych i społecznych.

Tekst jest udostępniony do wykorzystania w ramach dozwolonego użytku.



JOLANTA PANASIUK

Zakład Logopedii i Językoznawstwa Stosowanego,  
Uniwersytet Marii Curie-Skłodowskiej w Lublinie

## Zespół dezintegracyjny w diagnozie i terapii logopedycznej

**ABSTRACT:** Speech disorders, presented in terms of theoretical models in speech-therapy literature, may manifest themselves in clinical practice as diverse spectra of symptoms, far removed from model descriptions. In many cases, the speech therapist detects coupled difficulties resulting from overlapping pathomechanisms. The high degree of complicity of symptoms usually stems from disorders in the course of complicated illness complexes of the developmental age. To draw conclusions on the neurobiological mechanisms of speaking difficulties in the context of the still developing brain and other organic systems is a very difficult task. The article presents the specificity of childhood disintegrative disorders, which are classified as part of the spectrum of autistic disorders. With regard to the clinical picture and dynamism of symptoms, disintegrative disorders are distinguished from other comprehensive developmental disorders and require separate speech-therapy procedures. Using the case study of a 21-year-old patient, the diagnostic-therapeutic management of this disorder has been presented.

**KEY WORDS:** comprehensive developmental disorders, autistic spectrum, Heller's syndrome, disintegrative psychosis, developmental dementia, frontotemporal dementia, akinetic mutism

Zaburzenia rozwoju mowy uwarunkowane neuropsychiatrycznie, ze względu na ich zróżnicowane przyczyny, mechanizmy, objawy, dynamikę i rokowania, stanowią istotny problem zarówno w diagnozowaniu, jak i w terapii dzieci z uszkodzeniami i dysfunkcjami mózgu.

Stan medycznej wiedzy nad biologicznymi i psychicznymi uwarunkowaniami zaburzeń w funkcjonowaniu człowieka znajduje wyraz w klasyfikacjach chorób opracowanych przez Światową Organizację Zdrowia (World Health Organization – WHO), powstałą w 1946 roku, zrzeszającą 193 kraje z siedzibą w Genewie. Opracowana przez WHO klasyfikacja ICD-10 (*Classification of Mental and Behavioural Disorders: Clinical descriptions and diagnostic guidelines*) obowiązuje w Polsce od 1996 roku. Własną klasyfikację – DSM (*Diagnostic and Statistical Manual of Mental Disorder*) wydaje Amerykańskie Towarzystwo Psychiatryczne (American Psychia-

tric Association – APA). Wraz z postępem badań klinicznych poszczególne wersje klasyfikacji jednostek chorobowych poddawane są kolejnym rewizjom i uzupełnieniom. W 2013 roku klasyfikacja DSM-IV została zastąpiona wersją DSM-5, zaawansowane są też prace nad kolejną, jedenastą wersją ICD.

Celem kolejno powstających systemów klasyfikacji chorób psychicznych jest dostarczanie praktycznych ram ułatwiających proces diagnostyczny, usprawnienie porozumiewania się diagnostów z różnych krajów, kultur i mających różne przygotowanie teoretyczne (stworzenie wspólnego języka), umożliwienie lub ułatwienie praktycznego funkcjonowania medycyny (leczenie, rehabilitacja, profilaktyka), a także tworzenie sprzyjającej badaniom naukowym podbudowy teoretycznej. W interdyscyplinarnym – jak nazywają go twórcy klasyfikacji – opisie poszczególnych jednostek diagnostycznych nie uwzględnia się jednak narastającej wiedzy o zaburzeniach mowy. Niepełne charakterystyki jednostek chorobowych, często wręcz sprzeczne z aktualnym i powszechnie znanym stanem badań logopedycznych, zamieszczone w obowiązujących klasyfikacjach mają dwojakie konsekwencje:

- 1) metodologiczne – doprowadzając do dysonansu poznawczego w opisywaniu, rozpoznawaniu i klasyfikowaniu zaburzeń mowy;
- 2) metodyczne – ograniczając możliwość stosowania obowiązujących w logopedii standardów w postępowaniu diagnostycznym i terapeutycznym.

W związku z niedoskonałościami systemów klasyfikacyjnych organizowanie optymalnych form instytucjonalnej opieki nad osobami z zaburzeniami funkcjonowania napotyka bariery natury formalnej. Istniejący stan wymusza potrzebę zaktualizowania w kolejnych rewizjach klasyfikacji chorób i zaburzeń psychicznych opisu niektórych jednostek nozologicznych zgodnie z obowiązującym w logopedii stanem wiedzy o przyczynach, mechanizmach i objawach zaburzeń języka i komunikacji.

Wiadomo, że diagnozowanie i leczenie dzieci z zaburzeniami rozwoju wymaga zastosowania procedur interdyscyplinarnych. W postępowaniu klinicznym istotnym elementem jest ocena logopedyczna wspomagająca proces diagnostyczny i umożliwiająca weryfikację efektywności oddziaływań terapeutyczno-rehabilitacyjnych. W praktyce logopedycznej patomechanizm i symptomatologia zaburzeń mowy są identyfikowane zwykle w kontekście rozpoznania klinicznego, np. całościowych zaburzeń rozwojowych (autyzmu), upośledzenia umysłowego (oligofrenii) i innych jednostek nozologicznych wskazywanych w rozpoznaniu klinicznym. Doświadczenie dowodzi jednak, że u poszczególnych dzieci, u których diagnoza kliniczna została jednoznacznie postawiona, obraz zaburzeń mowy bywa odmienny od tego, który powinien charakteryzować daną jednostkę kliniczną. Taki stan wynika najpewniej z interferencji wielu czynników biologicznych, psychicznych, lingwistycznych i społecznych, które determinują rozwój każdego dziecka ze schorzeniami neuropsychiatrycznymi. Sprzężone mechanizmy tworzą zwykle zindywidualizowany obraz zaburzeń rozwojowych, których wykładnikiem jest m.in. specyfika zaburzeń mowy.

## Dziecięce zaburzenia dezintegracyjne w literaturze przedmiotu

### Pojęcie zespołu dezintegracyjnego

W 1908 roku austriacki dydaktyk Theodor Heller opisał sześcioro dzieci, u których w wieku 3–4 lat, po okresie normalnego rozwoju, nastąpił głęboki regres w sferze behawioralnej, motorycznej, emocjonalno-społecznej, komunikacyjno-językowej i poznawczej. Objawy te określił mianem *dementia infantilis*, którego sens oddają sformułowania: otępienie dziecięce, otępienie wieku rozwojowego. W podobnym czasie wielu badaczy taki sam zespół objawów rozpoznało u innych dzieci i ze względu na stwierdzenie u nich całkowitego regresu rozwoju nadało mu nazwę *dementia precocissima*<sup>1</sup>. Współcześnie na oznaczenie tego schorzenia używa się kilku terminów: zespół Hellera (*Heller's syndrome*), psychoza dezintegracyjna (*disintegrative psychosis*), psychoza symbiotyczna (*symbiotic psychosis*), dziecięce zaburzenia dezintegracyjne (*childhood disintegrative disorder*)<sup>2</sup>. Rozchwianie terminologiczne powoduje znaczne trudności w wyodrębnianiu tego zaburzenia, a niedostatek badań, zwłaszcza longitudinalnych, w związku z nieczęstym rozpoznaniem tego zespołu u dzieci sprawia, że chociaż ta jednostka diagnostyczna figuruje w wielu podręcznikach neurologii i psychiatrii, to wciąż nie jest dostatecznie opisana.

<sup>1</sup> Por. V. HUDOLIN: *Dementia infantilis Heller: diagnostic problems with a case report*. "Journal of Intellectual Disability Research" 1957, No. 1 (2), p. 79–90. Heller opisał te zaburzenia na długo przed tym, jak Leo Kanner i Hans Asperger wyodrębnili objawy zaburzeń autystycznych. Por. S.E. MOURIDSEN: *Childhood disintegrative disorder*. "Brain & Development" 2003, No. 25 (4), p. 225–228. Objawy autyzmu (gr. *autos* – sam) po raz pierwszy opisał Leo Kanner w 1943 roku, odnosząc je do dzieci z ekstremalnie autystyczną samotnością, „która sprawia, że zawsze, kiedy to możliwe, dziecko lekceważy, ignoruje i zamyka się na wszystko, co pochodzi z zewnętrznego świata”. Por. L. KANNER: *Autystyczne zaburzenia kontaktu afektywnego*. W: *Przystosowanie społeczne małych dzieci z autyzmem*. Red. T. GAŁKOWSKI, E. PISULA. Warszawa, Akademia Wychowania Fizycznego 2004, s. 94–95. Rok później psychiatra wiedeński, Hans Asperger, wyodrębnił grupę dzieci, które nie potrafiły uczestniczyć w relacjach społecznych, miały tendencje do monologowania na wybrane tematy, a ich wypowiedzi odznaczały się specyficzną prozodią. Objawy te określił mianem psychopatii autystycznej. Por. H. ASPERGER: *Autistic psychopathy in childhood*. In: *Autism and Asperger Syndrome*. Ed. U. FRITH. New York, Cambridge University Press 1991 [1st edition: 1944]. Obecnie obowiązująca nazwa – zespół Aspergera – została wprowadzona w 1981 roku przez Lornę Wing. Por. L. WING: *Asperger's syndrome: A clinical account*. "Psychological Medicine" 1981, No. 11, p. 115–129.

<sup>2</sup> Międzynarodowa Statystyczna Klasyfikacja Chorób i Problemów Zdrowotnych. Rewizja dziesiąta. ICD-10. Kom. nauk. S. BARTKOWSKI [et al.]. Przeł. R. TOPÓR-MĄDRY et al. Kraków, Uniwersyteckie Wydaw. Medyczne „Vesalius”, Fundacja Zdrowia Publicznego 1994, s. 213 [oryg. ICD-10: *International Statistical Classification of Diseases and Related Health Problems: Tenth Revision*. Geneva, World Health Organization].

Szacuje się, że dziecięcy zespół dezintegracyjny występuje z częstością 1,7 : 100 000 dzieci<sup>3</sup>, jednak prawdopodobnie w wielu przypadkach – ze względu na brak jasnych kryteriów różnicowania, zwłaszcza w obrębie spektrum zaburzeń autystycznych – jest diagnozowany jako autyzm dziecięcy, autyzm atypowy lub schizofrenia dziecięca. Niektóre objawy dziecięcego zaburzenia dezintegracyjnego rzeczywiście przypominają autyzm (np. powtarzające się stereotypowe zachowania), a niektóre mogą odpowiadać obrazowi schizofrenii dziecięcej (np. urojenia, brak reakcji w sytuacjach emocjonalnych)<sup>4</sup>.

W literaturze neurologicznej i psychiatrycznej termin „zaburzenia dezintegracyjne” oznacza całkowitą utratę nabytych umiejętności z zakresu porozumiewania się, związków społecznych, zabawy i zdolności adaptacyjnych u dziecka, które te zdolności w znacznym stopniu opanowało. Deterioracja odnosi się do kilku sfer funkcjonowania dziecka<sup>5</sup>: fizjologicznej, motorycznej, emocjonalnej, behawioralnej, społecznej, komunikacyjnej, językowej i poznawczej.

### Przyczyny zaburzeń dezintegracyjnych

Dokładne przyczyny wystąpienia dziecięcych zaburzeń dezintegracyjnych wciąż nie są rozpoznane, często nie stwierdza się wyraźnego podłoża neurologicznego, jednak u znacznej części pacjentów występuje epilepsja<sup>6</sup>, wskazująca na zaburzenia bioelektrycznej aktywności neuronów. Przesłanki wynikające z badań z zakresu biochemii, genetyki i biologii molekularnej przemawiają za tym, że schorzenia dezintegracyjne i neurodegeneracyjne powinno się traktować jako procesy ogólnego zwyrodnienia mózgu, mające wspólne podłoże, którym jest agregacja zdegenerowanych form białka<sup>7</sup>.

Przyczyną uruchomienia się mechanizmu dezintegracji i neurodegeneracji mogą być różne czynniki: błąd genetyczny prowadzący do zaburzeń przemiany

---

<sup>3</sup> E. FOMBONNE: *Prevalence of childhood disintegrative disorder*. "Autism" 2002, No. 6 (2), p. 149–157; IDEM: *Epidemiological surveys of autism and other pervasive developmental disorders: an update*. "Journal Autism Developmental Disorders" 2003, No. 33 (4), p. 365–382; IDEM: *Epidemiology of pervasive developmental disorders*. "Pediatric Research" 2009, No. 65 (6), p. 591–598.

<sup>4</sup> A. BILIKIEWICZ, W. STRZYŻEWSKI: *Psychiatria. Podręcznik dla studentów medycyny*. Warszawa, PZWL 1992, s. 487.

<sup>5</sup> S.J. ROGERS: *Developmental regression in autism spectrum disorders*. "Mental Retardation and Developmental Disabilities Research Reviews" 2004, No. 10 (2), p. 139–143; J. McPARTLAND, F.R. VOLKMAR: *Autism and related disorders*. "Handbook Clinical Neurology" 2012, No. 106, p. 407–418.

<sup>6</sup> S. MALHOTRA, N. GUPTA: *Childhood disintegrative disorder*. "Journal Autism Developmental Disorders" 1999, No. 29, p. 491–498; T. KAGAN-KUSHNIR, S.W. ROBERTS, O.C. SNEAD: *Screening electroencephalograms in autism spectrum disorders: evidencebased guideline*. "Journal Child Neurology" 2005, No. 20 (3), p. 197–206.

<sup>7</sup> R. GOODMAN, S. SCOTT: *Psychiatria dzieci i młodzieży*. [Przeł. A. DUNAJSKA et al.]. Wrocław, Urban & Partner 2000.

białkowej w komórce, działanie toksyny egzo- lub endogennej, działanie czynnika infekcyjnego niszczącego wybrane struktury układu nerwowego, przedwczesne uruchomienie genetycznie zaprogramowanego starzenia danej struktury układu nerwowego<sup>8</sup>.

Najczęściej przyjmuje się hipotezę o zaburzeniu spichrzania lipidów lub podostrym stwardniającym zapaleniu mózgu. W przypadku niektórych dzieci zaobserwowano związek czasowy pomiędzy wystąpieniem zaburzeń dezintegracyjnych a przeżytym stresem, np. z powodu narodzin rodzeństwa, śmierci bliskiej osoby czy pobytu w szpitalu. Najnowsze badania skupiają się na związkach podatności genetycznej i prenatalnej oraz stresu środowiskowego, powodującego większe osadzenie w mózgu amyloidu i przerwanie transmisji synaptycznej. Wyniki dotychczasowych badań wskazują na polietiologiczne uwarunkowania zaburzeń rozwojowych ze spektrum autyzmu.

### Dziecięce zaburzenie dezintegracyjne jako jednostka diagnostyczna

Dziecięce zaburzenie dezintegracyjne jest zaliczane do zaburzeń neurorozwojowych. W klasyfikacji DSM-IV zostało usytuowane – obok zespołu Retta i zespołu Aspergera – w obrębie zaburzeń autystycznych i oznaczone kodem 299.10<sup>9</sup>, natomiast w ICD-10 należy do grupy całościowych zaburzeń rozwojowych, oznaczone kodem F84.3<sup>10</sup>. Z powodu występowania dużego zróżnicowania zachowań u dzieci autystycznych utworzono obszerną kategorię diagnostyczną, wyróżnioną w DSM-IV-TR<sup>11</sup>, pod nazwą „całościowe zaburzenia rozwojowe” (*pervasive developmental disorders* – PDD). Od maja 2013 roku obowiązuje klasyfikacja DSM-5, w której dziecięce zaburzenie dezintegracyjne, rozumiane jako autyzm regresywny (*regressive autism*)<sup>12</sup>, umieszczono w nieodróżnianej grupie spektrum zaburzeń autystycznych (*autism spectrum disorders* – ASD)<sup>13</sup>. Zaburzenia autystyczne diagnozuje się w przypadku, gdy przed ukończeniem 3. roku życia dziecko manifestuje zaburzenia w relacjach

<sup>8</sup> POJ. L. ZWAIGENBAUM et al.: *High functioning autism and Childhood Disintegrative Disorder in half brothers*. “Journal Autism Developmental Disorders” 2000, No. 30 (2), p. 121–126; J. KOMENDER, G. JAGIELSKA, A. BRYŃSKA: *Autyzm i zespół Aspergera*. Warszawa, Wydaw. Lekarskie PZWL 2012.

<sup>9</sup> *Diagnostic and Statistical Manual of Mental Disorders: Fourth edition: Text revision: DSM-IV*. Washington, American Psychiatric Association 1994.

<sup>10</sup> *Międzynarodowa Statystyczna Klasyfikacja...*

<sup>11</sup> *Kryteria diagnostyczne według DSM-IV-TR*. Red. J. WCIÓRKA. Przeł. Z. PELC, J. WCIÓRKA. Wrocław, Elsevier Urban & Partner 2008 [oryg. *Quick reference to the diagnostic criteria from DSM-IV-TR*. Washington, American Psychiatric Association].

<sup>12</sup> S.E. MOURIDSEN: *Childhood disintegrative disorder...*; L. BURD, W. FISHER, J. KERBESHIAN: *Pervasive disintegrative disorder: are Rett syndrome and Heller dementia infantilis subtypes?* “Developmental and Medical Child Neurology” 1989, No. 31, p. 609–616.

<sup>13</sup> *Diagnostic and Statistical Manual of Mental Disorders: Fifth edition: DSM-5*. Washington, American Psychiatric Association 2013.

społecznych, nie używa języka w funkcji komunikacyjnej lub symbolicznej, nie jest zdolne do zabawy opartej na wyobraźni<sup>14</sup>.

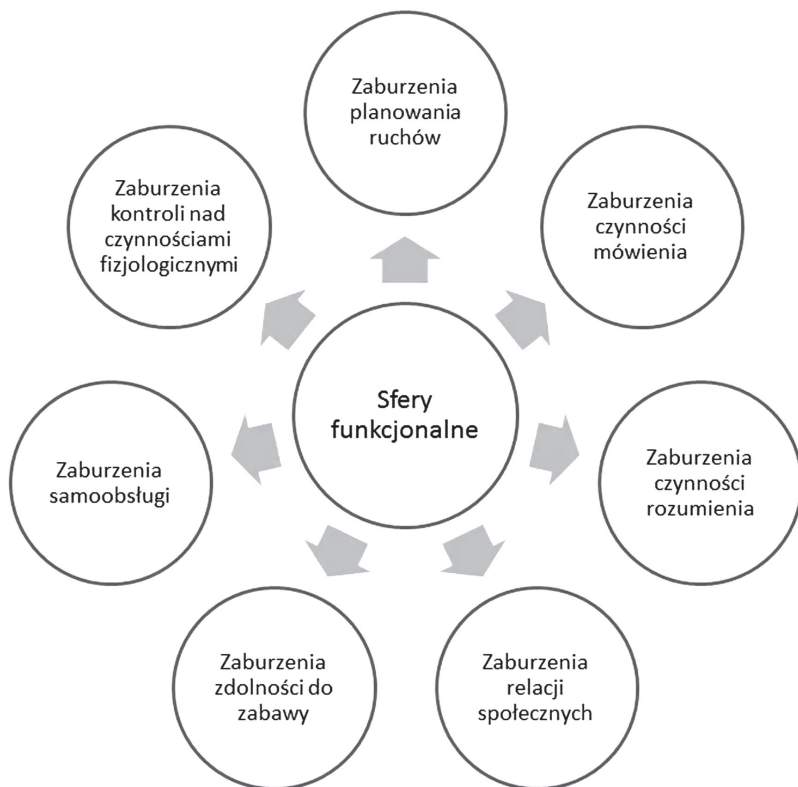TABELA 1. Dziecięce zaburzenia dezintegracyjne w międzynarodowych klasyfikacjach chorób

| DSM-IV-R |  | DSM-IV |   | ICD-10 |  |
|----------|--|--------|---|--------|--|
| kod      | nazwa  | kod    | nazwa   | kod    | nazwa  |
| 299.00   | Zaburzenia autystyczne   | 299.00 | Zaburzenia autystyczne.   | F84    | Całościowe zaburzenia rozwojowe.   |
| 299.80   | Głębokie zaburzenia rozwojowe nie ujęte w innych kategoriach diagnostycznych ( <i>per-vasive developmental disorder, not otherwise specified</i> – PDD-NOS). | 299.80 | Głębokie zaburzenia rozwoju nie ujęte w innych kategoriach diagnostycznych. | F84.0  | Autyzm dziecięcy.  |
|          |  | 299.80 | Zaburzenie Retta.   | F84.1  | Autyzm atypowy.  |
|          |  | 299.10 | Dziecięce zaburzenie dezintegracyjne.                                       | F84.2  | Zespół Retta.  |
|          |  | 299.80 | Zaburzenie Aspergera.   | F84.3  | Inne dziecięce zaburzenia dezintegracyjne.   |
|          |  |        |   | F.84.4 | Zaburzenia hiperkinetyczne z towarzyszącym upośledzeniem umysłowym i ruchami stereotypowymi. |
|          |  |        |   | F84.5  | Zespół Aspergera.  |
|          |  |        |   | F84.8  | Inne całościowe zaburzenia rozwojowe.  |
|          |  |        |   | F84.9  | Całościowe zaburzenia rozwojowe, nie określone.  |

Według klasyfikacji ICD-10, dziecięce zaburzenie dezintegracyjne rozpoczyna się po okresie prawidłowego rozwoju przynajmniej do 3. roku życia. Początek choroby mogą poprzedzać objawy zwiastunowe, kiedy dziecko staje się negatywistyczne, nieposłuszne, drażliwe, niespokojne i nadruchliwe, po czym w krótkim czasie – od kilku miesięcy do roku – następuje zubożenie i zanik zdolności do mówienia i rozumienia wypowiedzi, regres umiejętności społecznych i zabawy, osłabienie funkcji poznawczych, utrata zainteresowania otoczeniem oraz dezintegracja zachowania.

Diagnozę najczęściej stawia zespół specjalistów: psycholog, pedagog specjalny i psychiatra, po przeprowadzeniu dokładnego wywiadu z rodzicami dziecka i wnikliwej obserwacji jego zachowania. Istotną rolę ma tutaj również ocena dokonana przez logopedę. Rozpoznanie dziecięcych zaburzeń dezintegracyjnych wymaga istotnej klinicznie utraty wcześniej nabytych umiejętności w co najmniej dwóch z następujących obszarów: ekspresja i rozumienie języka, zabawa, umiejętności społeczne i zachowania adaptacyjne, kontrola nad oddawaniem moczu i stolca, umiejętności motoryczne.

<sup>14</sup> S.L. BISHOP et al.: *Diagnostic Assessment*. In: *Autism Spectrum Disorders in Infants and Toddlers. Diagnosis, Assessment and Treatment*. Eds. K. CHAWARSKA, A. KLIN, F.R. VOLKMAR. New York, The Guilford Press 2008; C. DELACATO: *Dziwne, niepojęte. Autystyczne dziecko*. Warszawa, Fundacja „Synapsis” 1995.



RYSUNEK 1. Paradygmat objawów dziecięcego zaburzenia dezintegracyjnego

ŹRÓDŁO: Opracowanie własne.

Rozpoznanie dziecięcego zaburzenia dezintegracyjnego stawia się przy stwierdzeniu jakościowych zaburzeń w funkcjonowaniu społecznym, takich jak: nieprawidłowości we wzajemnych interakcjach społecznych, w porozumiewaniu się, ogólna utrata zainteresowania przedmiotami i środowiskiem oraz ograniczone, powtarzające się i stereotypowe wzorce zachowania, zainteresowań oraz aktywności, szczególnie stereotypie ruchowe i manieryzmy. Zwykle po kilku miesiącach stopniowego tracenia kolejnych umiejętności następuje stabilizacja stanu klinicznego i czasami nieznaczna poprawa. Jednak u większości dzieci objawy głębokich zaburzeń utrzymują się. Często też towarzyszy im padaczka i niski poziom funkcjonowania intelektualnego<sup>15</sup>.

Rozpoznanie zespołu dezintegracyjnego u starszych dzieci jest trudne, dlatego konieczna jest analiza wczesnego okresu rozwoju. U dziecka z autyzmem

<sup>15</sup> C.N. HENDRY: *Childhood disintegrative disorder: should it be considered a distinct diagnosis?* "Clinical Psychology Review" 2000, No. 20 (1), p. 77–90. S. MALHOTRA, D. GUPTA: *Childhood disintegrative...*



TABELA 2. Specyfika zespołu dezintegracyjnego na tle innych całościowych zaburzeń rozwojowych

| Kryteria różnicowania |                                | Zespół dezintegracyjny  | Zespół Retta                     | Autyzm wczesnodziecięcy | Zespół Aspergera    |
|-----------------------|--------------------------------|---|----------------------------------|-------------------------|---------------------|
| Początek zachorowania |                                | po 2, częściej po 3–4, czasem nawet po 10 latach prawidłowego rozwoju | po 7, a nawet 24. miesiącu życia | przed 3. rokiem życia   | po 2.–3. roku życia |
| Objawy                | zaburzenia rozwoju społecznego | występują   | występują                        | występują               | występują           |
|                       | zaburzenia mowy                | występują   | występują                        | występują               | nie występują       |
|                       | stereotypie ruchowe            | występują   | występują                        | występują               | występują           |
|                       | upośledzenie umysłowe          | występuje   | występuje                        | może wystąpić           | nie występuje       |
| Rokowania             |                                | złe   | złe                              | niepewne                | pomyślne            |

pogorszenie zdolności komunikacyjnych sprowadza się do posługiwania się kilkunastoma słowami lub zatrzymania się na bardzo wczesnym etapie rozwoju mowy. U dzieci z zaburzeniem dezintegracyjnym zdolności językowe i komunikacyjne są znacznie lepiej rozwinięte, a pogorszenie oznacza ich całkowitą utratę. Prognozy dla dzieci z dziecięcym zaburzeniem dezintegracyjnym są gorsze niż w autyzmie. W 75% przypadków regres postępuje aż do osiągnięcia przez dziecko znacznie niższego niż wcześniej poziomu funkcjonowania i na tym etapie rozwój zostaje zatrzymany<sup>16</sup>.

## Logopedyczna diagnoza i terapia dziecka z zaburzeniami neurorozwojowymi

Logopeda, stawiając rozpoznanie odnoszące się do dziecka z zaburzeniami rozwoju psychoruchowego, musi uwzględnić charakterystykę kliniczną, ocenę psychologiczno-pedagogiczną i uwarunkowania społeczne badanego dziecka,

<sup>16</sup> Por. B. CYTOWSKA, B. WILCZURA: *Dziecko z zaburzeniami rozwoju*. Kraków, Impuls 2006; A. BRAGDON, D. GAMON: *Kiedy mózg pracuje inaczej*. Gdańsk, Gdańskie Wydaw. Psychologiczne 2003; E. PISULA: *Autyzm u dzieci. Diagnostyka, klasyfikacja, etiologia*. Warszawa, Wydaw. Naukowe PWN 2001.

a także jego aktualne możliwości porozumiewania się z otoczeniem<sup>17</sup>. Zachowania językowe są analizowane zawsze w kontekście kilku zmiennych: czynników etiologicznych, które doprowadzają do wystąpienia zakłóceń w realizacji czynności językowych, rodzaju działającego mechanizmu patologicznego, typologii objawów zaburzeń, dynamiki ustępowania trudności w niewerbalnym i werbalnym porozumiewaniu się.

### Badanie logopedyczne dziecka z zespołem dezintegracyjnym

W badaniu logopedycznym dzieci chorych neurologicznie stosuje się wiele technik: analizę dokumentów, wywiad, obserwację, próby eksperymentalno-kliniczne, skale, testy, analizę wytworów. Diagnozę należy prowadzić według następującej procedury:

I. Analiza dokumentów i wyników badań specjalistycznych.

II. Wywiad:

- 1) dane ogólne o dziecku;
- 2) dane o rodzinie dziecka;
- 3) dane szczegółowe o dziecku:
  - a) rozwój somatyczny,
  - b) rozwój psychiczny,
  - c) rozwój społeczny,
  - d) rozwój komunikacji niewerbalnej i werbalnej.

III. Obserwacja:

- 1) ocena sprawności motorycznej:
  - a) sprawność w zakresie motoryki dużej,
  - b) sprawność w zakresie motoryki małej,
  - c) ocena budowy i sprawności w obrębie aparatu mowy;
- 2) ocena funkcji poznawczych:
  - a) funkcje słuchowe,
  - b) funkcje wzrokowe,
  - c) funkcje czuciowe,
  - d) orientacja przestrzenna,
  - e) uwaga i koncentracja,
  - f) pamięć,
  - g) myślenie;
- 3) ocena lateralizacji:
  - a) ucho,

---

<sup>17</sup> J. PANASIUK: *Zaburzenia mowy u dzieci chorych neurologicznie – diagnoza i terapia logopedyczna*. W: *Różne aspekty opóźnionego rozwoju mowy*. Red. B. CYL. Katowice, Metis 2010, s. 30–69.

- b) oko,
  - c) ręka,
  - d) noga;
- IV. Analiza wytworów;
- V. Ocena stanu kompetencji językowej:
- 1) różnicowanie jednostek podsystemu fonologicznego;
  - 2) różnicowanie cech prozodycznych (intonacja, akcent);
  - 3) rozumienie jednostek podsystemu morfologicznego:
    - a) jednostek i relacji leksykalno-semantycznych,
    - b) konstrukcji słowotwórczych,
    - c) kategorii fleksyjnych (koniugacyjnych i deklinacyjnych);
  - 4) rozumienie struktur składniowych;
  - 5) rozumienie struktur tekstowych:
    - a) dialogowych;
    - b) narracyjnych.
- VI. Ocena stanu kompetencji komunikacyjnej:
- 1) rozumienie językowych reguł społecznych:
    - a) układu społecznych rang rozmówców,
    - b) rodzaju kontaktu;
  - 2) rozumienie językowych reguł sytuacyjnych:
    - a) tematu,
    - b) miejsca,
    - c) czasu,
    - d) liczby rozmówców,
    - e) gatunku wypowiedzi;
  - 3) rozumienie językowych reguł pragmatycznych:
    - a) wypowiedzi o funkcji emocjonalnej,
    - b) wypowiedzi o funkcji informacyjnej,
    - c) wypowiedzi o funkcji modalnej,
    - d) wypowiedzi o funkcji działania.
- VII. Ocena stanu sprawności językowych:
- 1) realizacja jednostek segmentalnych w izolacji i w ciągu fonicznym (sprawności artykulacyjne);
  - 2) realizacja cech suprasegmentalnych (sprawności prozodyczne);
  - 3) realizacja jednostek morfologicznych:
    - a) realizacja struktur i relacji leksykalno-semantycznych,
    - b) tworzenie konstrukcji słowotwórczych,
    - c) tworzenie form fleksyjnych (deklinacyjnych i koniugacyjnych);
  - 4) realizacja struktur składniowych;
  - 5) realizacja wypowiedzi:
    - a) dialogowych,
    - b) narracyjnych.

## VIII. Ocena stanu sprawności komunikacyjnych:

- 1) realizacja językowych reguł społecznych:
  - a) społecznych rang rozmówców,
  - b) rodzaju kontaktu;
- 2) realizacja językowych reguł sytuacyjnych:
  - a) tematu,
  - a) miejsca,
  - b) czasu,
  - c) liczby rozmówców,
  - d) gatunku wypowiedzi;
- 3) realizacja językowych reguł pragmatycznych:
  - a) wypowiedzi o funkcji emocjonalnej,
  - b) wypowiedzi o funkcji informacyjnej,
  - c) wypowiedzi o funkcji modalnej,
  - d) wypowiedzi o funkcji działania.

## IX. Ocena sprawności interakcyjnych:

- 1) rozumienie zachowań interakcyjnych:
  - a) werbalnych,
  - a) niewerbalnych:
    - kinetycznych,
    - proksemicznych,
    - prozodycznych;
- 2) kreowanie zachowań interakcyjnych:
  - a) werbalnych,
  - b) niewerbalnych:
    - kinetycznych,
    - proksemicznych,
    - prozodycznych.

## X. Ocena niektórych czynności językowych:

- 1) czytanie,
- 2) pisanie,
- 3) liczenie.

## XI. Diagnoza różnicowa.

XII. Rozpoznanie logopedyczne<sup>18</sup>.

W związku ze sprzężeniami pierwotnych i wtórnych objawów zaburzeń występującymi u poszczególnych dzieci z deficytami rozwojowymi diagnoza logopedycz-

<sup>18</sup> J. PANASIUK: *Zasady diagnozy różnicowej zaburzeń rozwoju mowy w całościowych zaburzeniach rozwojowych*. W: *Całościowe zaburzenia rozwojowe. Materiały pomocnicze dla psychologów członków zespołu do spraw orzekania o niepełnosprawności*. Red. A. POTOCKA, Z. WASIAK. Warszawa, Ministerstwo Pracy i Polityki Społecznej 2011, s. 94–111. EADEM: *Postępowanie logopedyczne w przypadku alalii i niedokształcenia mowy o typie afazji*. W: *Logopedia. Standardy postępowania*. Red. S. GRABIAS, J. PANASIUK, T. WOŹNIAK. Lublin, Wydaw. UMCS 2015, s. 205–242.

na w przypadku zaburzeń neurorozwojowych, w tym dezintegracyjnych, powinna służyć rozpoznaniu wszelkich objawów patologicznych i ich złożonych mechanizmów (zaburzeń intelektualnych, emocjonalnych, behawioralnych itp.). Ze względu na dynamikę obrazu klinicznego i niespecyficzny obraz kliniczny dziecięcego zaburzenia dezintegracyjnego ocena dziecka powinna być prowadzona kompleksowo i wieloetapowo.

### Leczenie i terapia dziecięcego zaburzenia dezintegracyjnego

Plan leczenia dzieci z zespołem Hellera jest opracowywany indywidualnie w zależności od wieku, stanu zdrowia i historii medycznej dziecka, głębokości zaburzenia, tolerancji i podatności na określone procedury lecznicze i metody terapii oraz sytuacji rodzinnej. Niestety, nie ma konkretnego leku skutecznego w leczeniu zespołu. Rysperydon bywa skuteczny w łagodzeniu zaburzeń behawioralnych, ale niewiele jest dowodów szczególnej skuteczności tego leku w dziecięcym zaburzeniu dezintegracyjnym. W przypadku zastosowania leków neuroleptycznych istnieje też znaczne ryzyko wystąpienia złośliwego zespołu neuroleptycznego. Użycie innych leków może być zalecone przez lekarza psychiatrę w celu złagodzenia trudnych zachowań<sup>19</sup>.

Leczenie szpitalne nie jest konieczne, wskazane jest jedynie w sytuacji, gdy pojawią się schorzenia powiązane z zespołem dezintegracyjnym, np. drgawki<sup>20</sup>, zespół neuroleptyczny, zaburzenia poziomu elektrolitu (np. hiponatremia, objawy przeciwpsychotyczne lub inne) wymagające leczenia dożylnego, a także ciężkie zaburzenia psychiczne w sferze behawioralnej lub emocjonalnej, które należy poddać obserwacji i specjalistycznemu nadzorowi.

Terapia dzieci z zespołem dezintegracyjnym obejmuje psychoterapię, terapię logopedyczną, pedagogiczną oraz psychoedukację dla rodziców. Człowiek jako istota społeczna dąży do nawiązania interakcji z otoczeniem poprzez różne formy aktywności poznawczej. W fazie stabilizacji i poprawy funkcjonowania należy wykorzystać pojawiające się sygnały podejmowania komunikacji, poprzez mobilizację do komunikacji głównie metodami niewerbalnymi. Szczególną rolę odgrywają: motywacja i chęć do nawiązywania kontaktów interpersonalnych oraz procesy uwagi i pamięci. Należy zatem prowadzić intensywną terapię, aby rozwijać zdolności poznawcze i komunikacyjne. Dziecko musi czuć, że jest rozumiane a jego komunikaty odnoszą skutek, co zapobiega wycofywaniu się z kontaktów

<sup>19</sup> D. MARCELLI: *Psychopatologia wieku dziecięcego*. Współpr. D. COHEN. Red. H. JAKLEWICZ. [Przeł. E. BIELAŃSKA, A. GARDZIEL, R. MACKIEWICZ]. Wrocław, Elsevier Urban & Partner 2012; I. NAMYSŁOWSKA: *Psychiatria dzieci i młodzieży*. Warszawa, Wydaw. Lekarskie PZWL 2007.

<sup>20</sup> Ryzyko napadów wzrasta przez całe dzieciństwo, aż do okresu dorostania. Może być obniżone przez serotoninę i neuroleptyki, ale ataki mogą wymagać wprowadzenia leków przeciwpadaczkowych. Ibidem.

z otoczeniem i wykształceniu reakcji obronnych (apatia, zatopienie się we własnym świecie, izolacja). Terapia logopedyczna powinna bazować na konkretach, wspomagać realizację pragmatycznych intencji komunikacyjnych poprzez wykorzystywanie gestów, tekstów pisanych bądź komunikacji alternatywnej. Szczególną wagę należy przypisać stymulowaniu procesów uwagi, pamięci i myślenia, które angażują dziecko do podejmowania skutecznego wysiłku podczas długotrwałego procesu terapii.

Typologia objawów patologicznych i wczesna interwencja terapeutyczna nastawiona na kompleksowość mogą prowadzić do uzyskania poprawy w funkcjonowaniu poznawczym i społecznym dziecka z zespołem dezintegracyjnym poprzez mechanizmy neurokompensacji i neuroplastyczności. Należy przyjąć, że poprawa niektórych sprawności jest możliwa, jednak rokowania w zespole dezintegracyjnym są niepewne. Zaburzenie dezintegracyjne oznacza zwykle życie niesamodzielne z utrzymującymi się głębokimi zaburzeniami funkcjonowania.

### Opis przypadku pacjenta z dziecięcym zespołem dezintegracyjnym

Piotr ma 21 lat, urodził się 18 listopada 1995 roku w Lublinie, jako drugie dziecko w rodzinie, ma starszego brata i młodszą siostrę. Jego rodzina jest dobrze zorganizowana – rodzice pracują zawodowo (ojciec jest inżynierem, natomiast matka – nauczycielem nauczania początkowego), a rodzeństwo studiuje. Zaburzenia dezintegracyjne ujawniły się u chłopca w 5. roku życia. Przebieg kliniczny choroby miał charakter fazowy i przewlekły. Pomimo systemowej wielospecjalistycznej terapii nadal utrzymują się głębokie zaburzenia interakcji, które nasiliły się w okresie adolescencji. Obserwacji i ocenie poddano dynamikę zmian w zakresie złożonych form zachowań (poznawczych, językowych i komunikacyjnych) oraz funkcji motorycznych na poszczególnych etapach procesu chorobowego<sup>21</sup>.

#### Wczesny etap rozwoju

Rozwój badanego chłopca we wczesnym dzieciństwie przebiegał nieharmonijnie – dziecko ujawniało ponadprzeciętne sprawności językowe i możliwości pamięci-

<sup>21</sup> Problem otępienia wieku rozwojowego, określonego w literaturze anglojęzycznej jako *dementia infantilis*, na przykładzie tego pacjenta został zaprezentowany w artykule: M.M. KACZYŃSKA-HAŁADYJ, J. PANASIUK: *Specyfika otępienia czołowo-skroniowego u dzieci*. W: *Afazja i autyzm. Zaburzenia mowy oraz myślenia*. Red. M. MŁYNARSKA, T. SMEREKA. Wrocław, Wrocławskie Tow. Naukowe 2007, s. 37–43.

ciowe. Dokumentują to informacje uzyskane od rodziców oraz nagrania wideo, na których zostały utrwalone zachowania dziecka w różnych sytuacjach życiowych z okresu przedchorobowego. Zarejestrowane fakty obiektywizują i potwierdzają ocenę rozwoju dziecka sformułowaną w wypowiedzi rodziców:

Do wieku 4 lat i 8 miesięcy nic nas nie niepokoiło, jeśli chodzi o rozwój synka. Wręcz przeciwnie. Niejednokrotnie dawał nam powody do dumy. Oprócz nieprzeciętnej urody, potrafił zaimponować swoją pamięcią, kiedy wiernie i bez skrępowania przed słuchaczami recytował „kobylastą” bajkę, jedną z wielu w repertuarze. Znajoma, która jest logopedą, po jednym z takich popisów wróżyła mu wręcz karierę aktorską. Był dzieckiem grzecznym, nie sprawiał kłopotów, ale w zabawie z innymi dziećmi odznaczał się jakąś nieporadnością w nawiązywaniu kontaktów. Interesował się samochodami, rozróżniał ich marki, potrafił myśleć i bawić się abstrakcyjnie. [...] Okres końca wiosny, początku lata wiązał się corocznie z alergicznymi kłopotami Piotrusia. Występował katar, kaszel, ropienie oczu.

Jak twierdzą rodzice, od najwcześniejszego etapu rozwoju u dziecka obserwowano wyraźne reakcje immunologiczne na niekorzystne czynniki środowiskowe.

### Objawy prodromalne

Przy ponadprzeciętnej sprawności w posługiwaniu się językiem (zapamiętywanie ze słuchu i recytowanie długich tekstów, czytanie globalne) i doskonale rozwiniętych funkcjach uwagi i pamięci u czteroletniego wówczas dziecka zaczęły się ujawniać nieznaczne problemy w interakcjach społecznych i inne, bardziej zauważalne, objawy prodromalne, poprzedzające rozwój dziecięcego zaburzenia dezintegracyjnego. Z perspektywy lat rodzice opisywali je następująco:

Patrząc wstecz można wymienić kilka nieprawidłowości występujących jeszcze przed regresem, które nie wywoływały naszego niepokoj, bo wydawały się wynikać z indywidualności i niepowtarzalności rozwoju naszego dziecka. Od około roku [przed ujawnieniem się choroby – przyp. J.P.] nasz syn nagle nie chciał wchodzić do samochodu i siadać w swoim foteliku. Było konieczne lokować go w aucie na siłę. Pomimo usilnych prób nie udawało się mu opanować techniki trzymania długopisu. Płakał, słysząc smutną muzykę w kościele. Miał też problemy z wypróżnianiem. W okresie kilku miesięcy przed chorobą na telewizor patrzył kątem oka, a nie na wprost. Nie reagował na próby prawidłowego usadzenia. Okulista nie stwierdził nieprawidłowości widzenia. Zaczęły manifestować się problemy komunikacyjne, trudno było utrzymać logiczny kontakt z dzieckiem. [...] Pamiętam, że na prośbę szwagra o to, by Piotrus niósł na ślubie obrączki, stwierdziłem: „jak się z nim dogadasz, to proszę bardzo”. Nie pamiętam teraz przykładów jego zachowań, które skłoniły mnie do takiego stwierdzenia, ale na pewno nie było ono bezpodstawne.

Zaobserwowane przez rodziców objawy (dyskoordynacja ruchowa, nadwrażliwość na bodźce akustyczne, zachowania opozycyjne, dyskretny oczopląs) mogły mieć podłoże neurorozwojowe, a objawy alergii – wskazywać na dysfunkcje układu immunologicznego. W niedługim czasie u dziecka pojawiły się wyraźne objawy psychotyczne (urojenia, skargi hipochondryczne), które zaniepokoiły rodziców i których pojawienie się uznali za początek choroby syna:

Początek choroby wiąże się z pobytem u rodziny, kiedy ciocia przyprowadziła synka, mówiąc, że coś się z nim dzieje złego. Syn płakał i powtarzał, żeby nie miksować mu picia. Nikt oczywiście tego nie robił, a mikser używany był do miksowania zupki dla młodszej siostrzyczki. W tym samym dniu, podczas powrotu do domu, synek mówił, że przejechałem samochodem po jego nodze, a potem protestował, żeby nie jechać po trawie, chociaż jechałem prawidłowo po drodze. W krótkim czasie po wystąpieniu tych zadziwiających objawów w zachowaniu dziecka zostało ono zaszczepione, pomimo moich uwag o nieprawidłowościach w psychice synka.

W okresie bezpośrednio poprzedzającym zachorowanie wystąpiły u dziecka czynniki mogące wyzwolić zaburzenie dezintegracyjne: stan gorączkowy, oceniony jako objaw infekcji wirusowej, nasilenie się sezonowej alergii oraz szczepienie przypominające przeciw tężcowi, błonicy i polio, podane wedle obowiązującego kalendarza szczepień.

### Regres w rozwoju

W krótkim czasie po zaszczepieniu (około dwa tygodnie) u niemal pięcioletniego dziecka nastąpiła gwałtowna deterioracja funkcji emocjonalno-motywacyjnych, sprawności poznawczych, społecznych, emocjonalnych i językowych oraz wszelkiej spontanicznej aktywności. W relacji rodziców regres przebiegał następująco:

W miesiąc po wystąpieniu pierwszych objawów zaburzeń psychicznych syn nie wykazywał zainteresowania ulubioną książeczką z bajką, którą święcił wspomniane wcześniej swoje „sukcesy aktorskie”, patrzył na nią, jakby widział ją pierwszy raz w życiu. W ciągu kolejnych kilku dni przestał rozmawiać, ale jeszcze rozumiał wypowiedzi innych i spełniał nasze polecenia, jednak zachowywał się apatycznie. Na polecenie podtrzymywał zabawę klockami, skupiał uwagę na czytany tekście, ale sam nie podejmował inicjatywy. W kościele włączał się do śpiewu na czas jednej zwrotki. [...] Udawało się wyciągnąć z niego, poprzez podpowiadanie do mikrofonu-zabawki, ulubioną bajkę, ale był to bardzo przerywany, niewyraźny i cichy szept. Potem, podczas kilkumiesięcznego pobytu w szpitalu, incydentalnie szepcząc, wymawiał pojedyncze słowa, ale już bez związku z sytuacją. Nie wiem, kiedy stracił rozumienie mowy. O fakcie tym zdałem sobie sprawę chyba po roku choroby. Dziecko stawało się coraz bar-



dziej bierne, zaczęło poddawać się autostymulacji (uciskanie gałek ocznych, zabawa palcami, stymulacja wybranych punktów).

W przeciągu jednego roku chłopiec utracił wszystkie nabyte wcześniej umiejętności, a objawy dezintegracji miały niespecyficzny i całościowy charakter. W tym czasie dziecko było wielokrotnie hospitalizowane, diagnozowane i leczone w kilku placówkach specjalistycznych.

W 6. roku życia u chłopca nastąpiła stabilizacja stanu klinicznego. Dziecko poddano oddziaływaniom rehabilitacyjno-edukacyjnym, w wyniku których następowała poprawa w zakresie niektórych procesów poznawczych i czynności językowych, zwłaszcza rozumienia, a także pewna normalizacja funkcjonowania w systemie rówieśniczym – dziecko zaczęło uczęszczać do przedszkola integracyjnego.

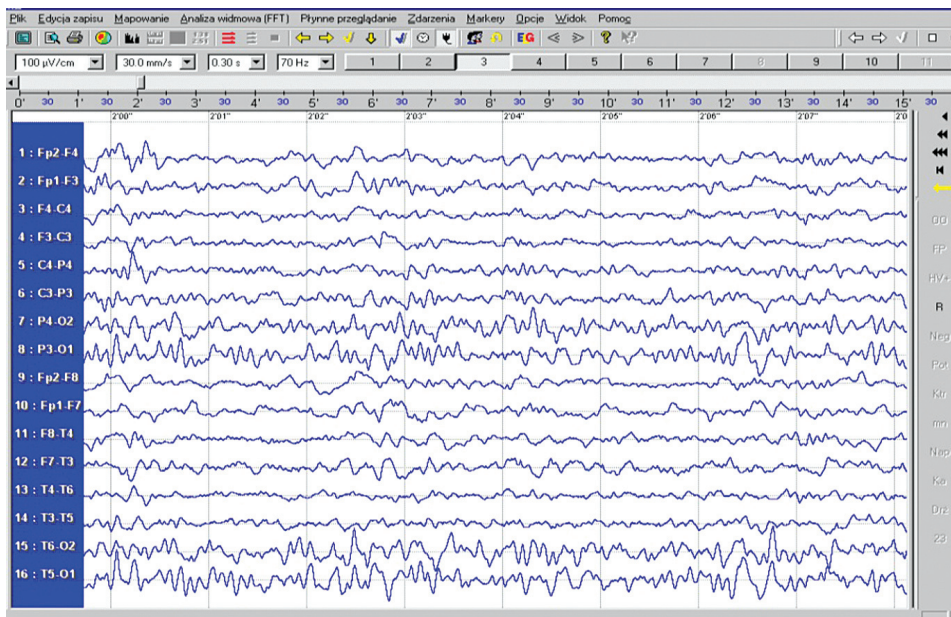
### Diagnozowanie i leczenie

W związku z regresem w rozwoju dziecko poddawano kompleksowym badaniom klinicznym, stawiając przy tym rozmaite hipotezy diagnostyczne. Rozpoznanie prowadzono w kierunku schizofrenii wczesnodziecięcej, autyzmu dziecięcego, dziecięcych zaburzeń dezintegracyjnych, postępującej encefalopatii wieku rozwojowego, a także zespołu Landaua-Kleffnera. Przeprowadzono też kompleksowe badania biochemiczne, których wyniki wykluczyły genetyczne i metaboliczne podłoże zaburzeń. Zastosowane leczenie farmakologiczne wynikało z dominujących w obrazie klinicznym zaburzeń o charakterze psychicznym (reakcje pobudzeniowe z napadami lęku), podawano: Sulpiryd, Trilafon, Rispolept, Zypreę, Zolafren.

W badaniach neuroobrazowych przeprowadzonych metodą tomografii komputerowej (CT) nie wykazano zmian strukturalnych w mózgu. Dwukrotnie przeprowadzono badanie głowy metodą rezonansu magnetycznego (MRI). Podano paramagnetyczny środek kontrastowy. Wykonano sekwencje: FSE, FLAIR, FAST, uzyskując obrazy T1 i T2 zależne, w standardowych trzech płaszczyznach. Stwierdzono prawidłową intensywność i rozmieszczenie sygnału w tkance mózgowej. Układ komorowy pozostawał symetryczny, nieposzerzony i nieprzemieszczony. Po dożylniej iniekcji paramagnetyku nie wykryto obecności patologicznego wzmocnienia kontrastowego. Błona śluzowa obydwu zatok szczękowych była zapalnie pogrubiała. W kolejnym badaniu MRI głowy nie wystąpiły żadne dodatkowe zmiany patologiczne. Nie stwierdzono też cech wzmoczonego ciśnienia śródczaszkowego, a morfologia sygnału istoty białej i szarej obydwu półkul mózgowych była prawidłowa.

Badania elektroencefalograficzne (EEG) zostały wykonane na początku choroby podczas zasypiania, snu i budzenia. Cechy morfologiczne senności i snu były dobrze wyrażone, symetryczne. Podczas snu na tle prawidłowej czynności bioelektrycznej

zarejestrowano kilkakrotnie krótkie, uogólnione wyładowania wieloiglic z zespołami iglica – fala wolna 2,5–5,0 Hz o amplitudzie do 270  $\mu$ V. Zmiany te sporadycznie dominowały w okolicach czołowo-centralnych. Zapis był nieprawidłowy, ze zmianami uogólnionymi napadowymi. Badanie kontrolne w drugim roku choroby było trudne do oceny ze względu na obecność licznych artefaktów ruchowych, zostało wykonane w czuwaniu, przy otwartych oczach. Na krótkich odcinkach, gdy chłopiec zamykał oczy, zarejestrowano czynność podstawową zróżnicowaną przestrzennie. W odprowadzeniach ciemieniowo-potylicznych występował regularny rytm alfa 10,0 Hz o amplitudzie do 90  $\mu$ V. Reakcja blokowania była obecna. Hyperwentylacji – standardowej próby aktywacyjnej – nie wykonano z powodu braku w czasie badania współpracy z dzieckiem. Fotostymulacja nie aktywowała zapisu. Na odcinkach nadających się do interpretacji czynność podstawowa była odpowiednia dla wieku dziecka, nie stwierdzono zmian napadowych.

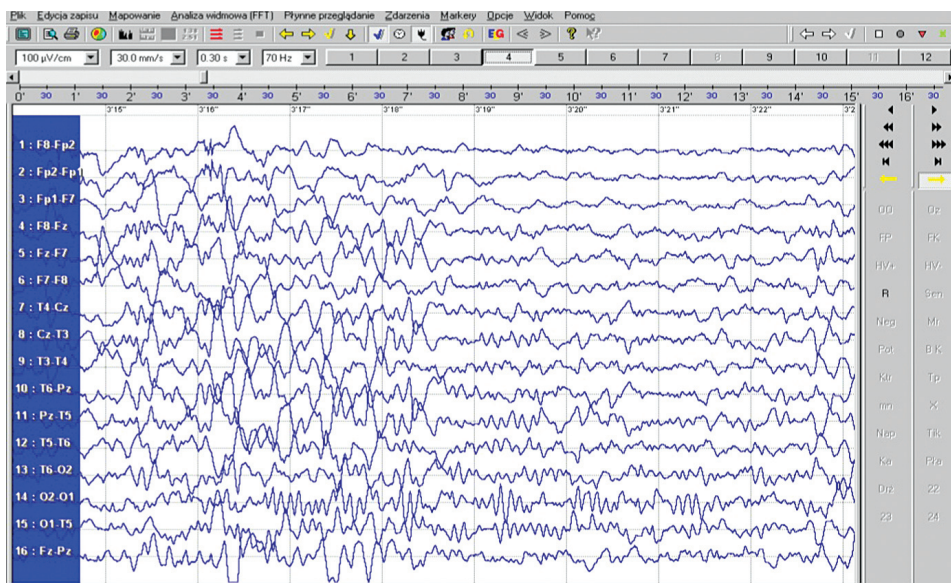


FOTOGRAFIA 1. Zapis badania EEG ośmioletniego chłopca z dziecięcymi zaburzeniami dezintegracyjnym

ŹRÓDŁO: Materiały własne.

Kolejne badanie EEG, wykonane w 11. roku życia chłopca, pokazało, że bioelektryczna czynność podstawowa jest zachowana dla wieku badanego, prawidłowo zróżnicowana przestrzennie, z dominującymi rytмами 7,0–15,0 Hz o amplitudzie 40–65  $\mu$ V z dość licznymi seriami fal alfa 8,0–12,0 Hz o amplitudzie 50–80  $\mu$ V w odprowadzeniach ciemieniowo-potylicznych obustronnie. W odprowadzeniach znad przedniego obszaru mózgu zarejestrowano pojedyncze fale wolne theta 4,0–4,5–6,0 Hz.

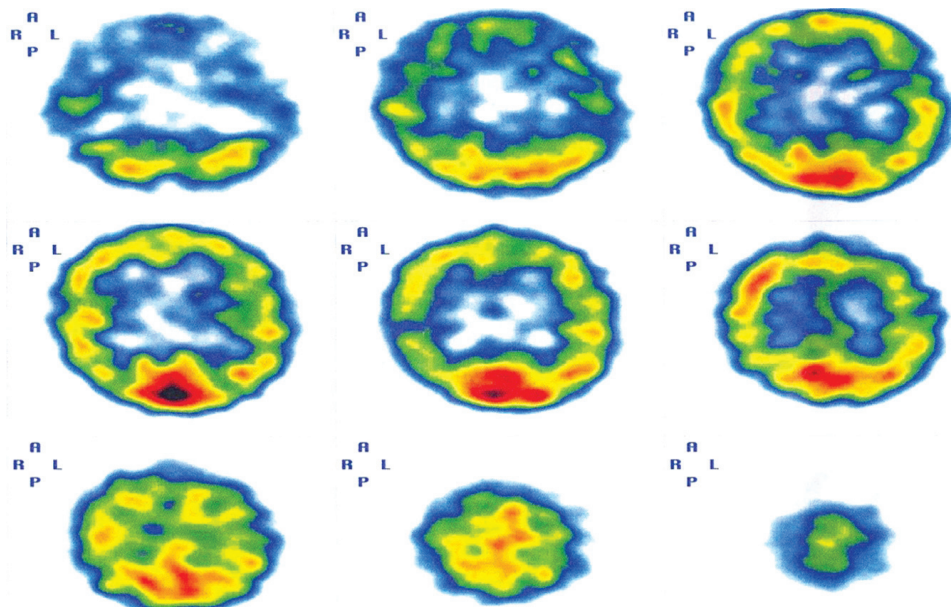
Na tle opisanej czynności podstawowej w zapisie spoczynkowym w okolicy czołowej obustronnie pojawiały się napadowo wyładowania serii fal wolnych delta-theta 3,0–3,5–5,0 Hz o amplitudzie do 90–110  $\mu\text{V}$ , a w odprowadzeniach skroniowych obustronnie dominowały wyładowania fal wolnych o wyższej częstotliwości, o parametrach theta 4,5–7,0 Hz.



FOTOGRAFIA 2. Zapis badania EEG jedenastoletniego chłopca z dziecięcymi zaburzeniem dezintegracyjnym

ŹRÓDŁO: Materiały własne.

W związku z wynikami neuroobrazowych i czynnościowych badań mózgu, które nie wyjaśniały mechanizmu choroby, zlecono funkcjonalne badanie mózgu – SPECT, które przy użyciu promieniowania gamma umożliwia tworzenie obrazu przestrzennego aktywności poszczególnych struktur mózgowych. W badaniu stwierdzono drobne pojedyncze ogniska obniżonej perfuzji, położone w okolicy lewego płata skroniowego, lewego styku czołowo-skroniowego i prawej okolicy czołowej oraz bieguna przedniego lewego płata czołowego. Nie wykazano rozległych obszarów niedokrwienia. Ten wynik korelował ze stanem klinicznym, w którym najgłębsze zaburzenia dotyczyły funkcji regulowanych przez lewą półkulę i obydwie płaty czołowe.



FOTOGRAFIA 3. Wynik badania SPECT szesnastoletniego chłopca z dziecięcym zaburzeniem dezintegracyjnym

ŹRÓDŁO: Materiały własne.

### Ocena psychologiczno-pedagogiczna

Dziecko poddano badaniu psychologicznemu w 6. roku życia – tuż po ustabilizowaniu się stanu klinicznego – jednak, ze względu na utrudniony kontakt i brak możliwości współpracy standardowe badanie nie mogło być przeprowadzone. Na podstawie ukierunkowanej obserwacji oraz wywiadu z rodzicami chłopca sformułowano jakościową ocenę funkcjonowania dziecka i wskazano na wyraźny regres w rozwoju, obejmujący czynności mówienia, rozumienia, a także wszelkie formy zabawy i zainteresowań. Chłopiec nie nawiązywał kontaktu werbalnego, wybiórczo reagował na proste polecenia, nie wchodził w relacje z innymi dziećmi, jego spontaniczne zachowania ograniczały się do stereotypii i manieryzmów ruchowych. W zaspokajaniu wszystkich potrzeb, również fizjologicznych, był zależny od pomocy rodziców. Wykluczono możliwość kształcenia chłopca w systemie szkoły masowej.

Wyniki kolejnego badania, które przeprowadzono w 7. roku życia, za pomocą Profilu Psychoedukacyjnego PEP-R, wykazały zróżnicowany poziom funkcjonowania w poszczególnych sferach: najlepsze możliwości dziecko wykazało w sferze percepcji (wodziło wzrokiem za przedmiotem, dopasowywało figury i przedmioty

o różnym kształcie i wielkości do otworów, dobierało takie same przedmioty, kolory i litery, segregowało przedmioty według kształtu, prawidłowo reagowało na dźwięki z otoczenia), motoryki dużej i małej (chwytało drobne przedmioty, wkładało elementy do otworów, lepiło proste formy z plasteliny, ustawiało wieżę z klocków, posługiwało się nożyczkami i składało puzzle), nieco słabsze – w koordynacji wzrokowo-ruchowej (miało trudności z naśladowaniem precyzyjnych ruchów w obrębie dłoni, rysowaniem po śladzie i kolorowaniem, odwzorowywaniem figur geometrycznych) i czynnościach poznawczych (wykazywało bierną znajomość wybranych nazw czynności i przedmiotów, rozpoznawało figury geometryczne, cyfry i litery), a najsłabsze – w zakresie komunikowania się werbalnego i niewerbalnego oraz naśladowania (nie inicjowało i nie podtrzymywało interakcji, nie mówiło, ale stymulowane realizowało komunikaty za pomocą tablicy komunikacyjnej).

W Specjalistycznej Poradni Wczesnej Diagnostyki i Rehabilitacji, na podstawie rozpoznania dziecięcego zaburzenia dezintegracyjnego (F84.3), wydano orzeczenie o potrzebie kształcenia chłopca w systemie nauczania indywidualnego, uzasadniając, że „jakiegokolwiek efekty uzyskuje się w bezpośredniej indywidualnej pracy z chłopcem”. Po roku nauczania indywidualnego w Poradni wydano kolejne orzeczenie, w którym ze względu na całościowe zaburzenia rozwojowe, wymagające stosowania specjalnej organizacji nauki i metod pracy, tym razem określone jako autyzm dziecięcy (F84.0), skierowano dziecko do kształcenia w klasie dla dzieci autystycznych. W takim systemie chłopiec realizował obowiązek szkolny do 18. roku życia.

Karty obserwacji pedagogicznej i ocena wiadomości i umiejętności ucznia dokumentują wyraźny rozwój rozumienia wypowiedzi (wykonywanie poleceń słownych coraz bardziej złożonych formalnie i semantycznie) i narastanie wiedzy o świecie (polonistyczno-społecznej, przyrodniczej, matematycznej), a także poprawę wielu umiejętności (samoobsługa, aktywności plastyczno-techniczne i muzyczne), zwłaszcza na początkowym etapie kształcenia. Przy stymulacji ze strony nauczyciela uczeń formułował komunikaty słowne za pomocą komputera lub odręcznie (zapisywał frazy i złożone zdania poprawnie pod względem ortograficznym i gramatycznym), wskazywał też odpowiednie frazy na tablicy komunikacyjnej. Dość nieporadnie używał gestów (kiwał głową tylko „na tak”). Przy ukierunkowanej przez nauczyciela uwadze bezgłośnie, ale ze zrozumieniem czytał teksty. Miał bogaty zasób słownictwa biernego, doskonale radził sobie z układaniem historyjek obrazkowych. Z zainteresowaniem poznawał otaczające środowisko i posiadał szeroki zasób wiedzy z tego zakresu. Rozpoznawał cyfry w zakresie tysiąca i bezbłędnie wykonywał działania matematyczne, w pamięci lub na kartce. Niechętnie podejmował się działania w zakresie prac plastycznych, bardzo często odmawiał ćwiczeń na zajęciach sportowych, które z powodu nadwagi i dużej męczliwości sprawiały mu szczególną trudność.

Obserwacje zachowań społeczno-emocjonalnych wskazywały na chwiejny, często wzmożony nastrój z niepokojem ruchowym i niedostatek kontaktu emocjo-

nalnego. Widoczny postęp stwierdzono w sferze behawioralnej i integracji takich zachowań, jak siedzenie przy ławce i podporządkowanie się sytuacjom zadaniowym. Chłopiec skupiał się i utrzymywał uwagę podczas pracy, ale nie potrafił pracować samodzielnie, wymagał stałej kontroli, uwagi, stymulacji i zachęty ze strony nauczyciela. W znacznym stopniu wyciszyły się reakcje autostymulacyjne.

W czynnościach samoobsługowych wymagał pomocy i kontroli (bardzo wolno i nieporadnie rozbierał się i ubierał), ale samodzielnie spożywał posiłki i na wyraźną prośbę terapeuty uczestniczył w nakrywaniu do stołu i sprzątaniu. Nie sygnalizował potrzeb fizjologicznych. W okresie edukacji chłopiec uczestniczył w dodatkowych zajęciach logopedycznych i korzystał z terapii pedagogicznej.

W 18. roku życia, ze względu na wystąpienie powtarzających się epizodów padaczkowych, nasilenie zaburzeń emocjonalno-behawioralnych, pobudzenie seksualne i pogorszenie funkcjonowania społecznego edukacja szkolna została przerwana. Na etapie dorosłości pacjent jest uzależniony od opieki rodziny w każdej sferze swojego funkcjonowania, jest leczony z powodu padaczki.

### Dynamika obrazu klinicznego

Dziecięce zaburzenie dezintegracyjne ma przebieg fazowy, odznacza się specyficzną dynamiką objawów. W rozwoju badanego chłopca można wyróżnić sześć faz: 1) okres prawidłowego rozwoju, 2) faza objawów prodromalnych, 3) faza krytyczna, 4) etap stabilizacji, 5) okres poprawy w niektórych sferach funkcjonowania, 6) etap pogorszenia sprawności funkcjonalnych w okresie adolescencji.

TABELA 3. Dynamika rozwoju dziecka z zespołem dezintegracyjnym

| Lp.      | Faza rozwoju       | Wiek dziecka | Charakterystyka   |
|----------|--------------------|--------------|---|
| <i>a</i> | <i>b</i>           | <i>c</i>     | <i>d</i>  |
| 1        | Prawidłowy rozwój  | 0–4,5 roku   | <ul style="list-style-type: none"> <li>■ nieharmonijny rozwój psychoruchowy;</li> <li>■ ponadprzeciętna słuchowa i wzrokowa pamięć słowna;</li> <li>■ ponadprzeciętnie rozwinięte sprawności językowe;</li> <li>■ opanowane czytanie globalne;</li> <li>■ wysoko rozwinięte funkcje myślowe (abstrahowanie, wnioskowanie, kategoryzowanie);</li> <li>■ osłabiony rozwój społeczno-emocjonalny (zredukowany afekt).</li> </ul> |
| 2        | Objawy prodromalne | 4,5–4,8 roku | <ul style="list-style-type: none"> <li>■ reakcje lękowe;</li> <li>■ usztywnienie zachowań;</li> <li>■ nadwrażliwość emocjonalna na konkretne bodźce;</li> <li>■ nieporadność w nawiązywaniu kontaktów z rówieśnikami;</li> <li>■ amimiczność.</li> </ul>  |

| <i>a</i> | <i>b</i>                   | <i>c</i>            | <i>d</i>  |
|----------|----------------------------|---------------------|---|
| 3        | Faza krytyczna             | 4,8 roku<br>– 6 lat | <ul style="list-style-type: none"> <li>■ objawy psychotyczne;</li> <li>■ zaburzenia zachowania;</li> <li>■ brak aktywności poznawczej;</li> <li>■ rozpad celowej aktywności;</li> <li>■ bierność i apatia;</li> <li>■ postępujące ograniczenia w zakresie mówienia i rozumienia aż do całkowitego regresu.</li> </ul>   |
| 4        | Stabilizacja               | 6–7 lat             | <ul style="list-style-type: none"> <li>■ zaburzenia zachowania;</li> <li>■ pobudzenie psychoruchowe;</li> <li>■ całkowity brak mówienia i rozumienia komunikatów werbalnych;</li> <li>■ stereotypie i manieryzmy ruchowe;</li> <li>■ autostymulacja.</li> </ul>   |
| 5        | Selektywna poprawa         | 7–16 lat            | <ul style="list-style-type: none"> <li>■ apraksja;</li> <li>■ deficyty uwagi;</li> <li>■ mutyzm akinetyczny;</li> <li>■ dobre rozumienie wypowiedzi mówionych i pisanych;</li> <li>■ opanowanie czynności pisania;</li> <li>■ opanowanie umiejętności wykonywania działań matematycznych;</li> <li>■ przyswojenie wiedzy polonistycznej, historycznej, przyrodniczej i kulturowej;</li> <li>■ brak samodzielnej zorganizowanej aktywności.</li> </ul> |
| 6        | Pogorszenie się sprawności | 16–21 lat           | <ul style="list-style-type: none"> <li>■ epizody padaczkowe;</li> <li>■ pobudzenie psychoruchowe;</li> <li>■ rozhamowanie seksualne;</li> <li>■ agresja fizyczna;</li> <li>■ dyskinezy oralne;</li> <li>■ pogorszenie funkcji uwagi;</li> <li>■ brak ukierunkowanej aktywności;</li> <li>■ żarłoczność;</li> <li>■ pogorszenie kontroli zwieraczy.</li> </ul>   |

Każdy z wyróżnionych etapów rozwoju odpowiada dynamice zaburzeń w zespole Hellera<sup>22</sup>. Niespecyficzne objawy całościowych zaburzeń rozwojowych, typowe dla dziecięcego zaburzenia dezintegracyjnego, ujawniły się w sferach: motorycznej, emocjonalnej, społeczno-komunikacyjnej, poznawczej oraz językowej.

<sup>22</sup> A. WESTPHAL et al.: *Revisiting regression in autism: Heller's dementia infantilis. Includes a translation of "Über Dementia Infantilis"*. "Journal Autism Developmental Disorders" 2003, No. 43 (2), p. 265–271.

## Dynamika rozwoju motorycznego

Rozwój motoryczny przebiegał zasadniczo prawidłowo, wystąpiły jedynie dyskretne objawy nieprawidłowości w kształtowaniu się koordynacji ruchowej. W fazie krytycznej nastąpiła utrata zdolności do inicjowania i planowania ruchów złożonych (apraksja), przy zachowanej sprawności motorycznej w zakresie ruchów mimowolnych i zautomatyzowanych<sup>23</sup>. Zaznaczyły się też wyraźne deficyty w opanowaniu złożonych wzorców ruchowych, dodatkowo uwarunkowane zaburzeniami natury wzrokowo-przestrzennej. W wyniku głębokiej apraksji obserwowano zaburzenia w wykonywaniu czynności konstrukcyjnych (układanie elementów w całość, przerysowywanie złożonych figur), zaburzenia planowania własnej aktywności, sterowania działaniami i kontrolowania efektów czynności ruchowych. W obrazie klinicznym stwierdzono zubożenie zachowań, adynamię, stereotypie, natręctwa i persewercje ruchowe, a także rozpad płynności ruchów (melodii kinetycznej) i utratę złożonych nawyków ruchowych, w tym także artykulacyjnych. W wyniku oddziaływań terapeutycznych odnotowano jedynie nieznaczną poprawę zdolności

---

<sup>23</sup> Apraksja (gr. *práxis* – działanie, czynność; *a-* – brak) to zaburzenia w realizacji dowolnych czynności ruchowych, o zróżnicowanych mechanizmach i objawach. Istnieją dwie główne typologie apraksji – Hugona K. Liepmanna i Aleksandra R. Łurii. W typologii Liepmanna, ze względu na to, czy zaburzeniu ulega mechanizm planowania czy też schemat wykonania w realizacji ruchu, wyróżnia się trzy postaci apraksji, takie jak: 1) apraksja kinetyczna (ruchowa) kończyn, czyli zaburzenia w programowaniu ruchów spowodowane utratą pamięci sekwencji kinetycznej po uszkodzeniu okolic przedruchowych w obrębie płata czołowego, które objawiają się trudnościami w wykonywaniu precyzyjnych ruchów kończyną górną; 2) apraksja ideacyjna (wyobrażeniowa), czyli niemożność zaplanowania ruchu po uszkodzeniach płata ciemieniowego lewej półkuli mózgu lub ciała modzelowatego, która objawia się trudnościami w manipulowaniu przedmiotami (np. wkładaniu listu do koperty) przy zachowanej zdolności do wykonywania pojedynczych ruchów dowolnych; 3) apraksja ideomotoryczna (wyobrażeniowo-ruchowa), czyli zaburzenia organizacji ruchów w czasie i przestrzeni przy zachowanym planowaniu czynności (chory wie, co należy zrobić, ale nie wie, jak ma to zrobić), przy uszkodzeniu połączeń pomiędzy okolicami ruchowymi płata czołowego a ośrodkiem werbalnego opracowania czynności ruchowej, która objawia się niemożnością wykonywania ruchów na polecenie lub naśladowania ruchów rąk, wykonywania gestów symbolicznych czy przyjmowania układów artykulacyjnych. (Por. E.M. SZEPIETOWSKA, H. MISZTAŁ: *Zaburzenia dowolnych czynności ruchowych – apraksje*. W: *Podstawy neuropsychologii klinicznej*. Red. Ł. DOMAŃSKA, A.R. BORKOWSKA. Lublin, Wydaw. UMCS 2009, s. 233–247). Klasyfikacja apraksji według Łurii, który za kryterium podziału przyjął rodzaj mechanizmu zakłócającego strukturę złożonej czynności ruchowej, obejmuje cztery postaci zaburzenia: 1) apraksję dynamiczną (kinetyczną, eferentną), w której następuje rozpad sekwencji ruchów dowolnych, utrata zdolności przełączania jednego ogniw kinetycznych na kolejne, a w konsekwencji – utrata płynności ruchu; 2) apraksję kinestetyczną (afferentną), w której następuje zaburzenie selekcji impulsów ruchowych spowodowane utratą kontroli czuciowej (afferentnej); 3) apraksję przestrzenną (apraktognozę przestrzenną), która wynika z utraty syntezy przestrzennej i objawia się trudnościami w wykonywaniu ruchów przestrzennych; 4) apraksję czołową (pseudoapraksję), która polega na zaburzeniach w procesie inicjowania ruchów celowych. (Por. A.R. ŁURIA: *Podstawy neuropsychologii*. [Przeł. D. KĄDZIELAWA]. Warszawa, PWN 1976).



do planowania i wykonywania ruchów dowolnych, opanowywania wzorców ruchowych, realizowania ruchów bardziej złożonych, która nie przyczyniła się znacząco do poprawy funkcjonowania w życiu codziennym.

### Dynamika rozwoju emocjonalnego

Do 4. roku życia rozwój emocjonalny dziecka przebiegał w granicach normy. W okresie prodromalnym pojawiły się reakcje lękowe oraz usztywnienie zachowań. Wystąpiła nadwrażliwość na bodźce nacechowane emocjonalnie oraz nieadekwatność afektu. W krytycznej fazie choroby pogłębiało się ograniczenie w rozumieniu i kodowaniu stanów emocjonalnych wyrażonych językowo, natomiast odczytywanie emocji kodowanych pozawerbalnie pozostawało zachowane. Potrzeby emocjonalne były realizowane na poziomie odruchowym, w sposób często niedostosowany do sytuacji. Okresowo występowały napadowe reakcje lękowe z zachowaniami panicznymi i dysforią<sup>24</sup>. Niestabilność stanów i reakcji emocjonalnych była objawem zaburzeń dynamiki procesów emocjonalnych i wynikała z trudności w adaptacji do zmienionych warunków zewnętrznych oraz problemów z selekcjonowaniem nastrojów i reakcji emocjonalnych w zależności od siły bodźca. W okresie stabilizacji ujawniały się dwie przeciwstawne tendencje: nadaktywność i rozhamowanie, z jednej strony, oraz spowolnienie reakcji i ogólna inaktywacja w formie apatii lub braku reakcji, z drugiej. Skrajne zmiany emocji, od stanów euforii do depresji, wynikały z obniżonej kontroli i mniejszej tolerancji na sytuacje wymagające wglądu i podjęcia decyzji o sposobie dalszego postępowania. Występowanie epizodycznych wybuchów emocjonalnych i gwałtowność reakcji często były związane z sytuacją zewnętrzną i nie odzwierciedlały aktualnie przeżywanego stanu emocjonalnego<sup>25</sup>. W trakcie terapii jednak zwiększyły się możliwości kontrolowania emocji, chłopiec częściej dostosowywał swoje zachowania do sytuacji. Wraz z wejściem w okres adolescencji nastąpiło znaczne pogorszenie funkcjonowania emocjonalnego, z epizodami silnego pobudzenia psychoruchowego, rozhamowania seksualnego i agresji fizycznej.

### Dynamika rozwoju społeczno-komunikacyjnego

We wczesnym okresie rozwoju, jeszcze przed ujawnieniem się choroby, dziecko wykazywało trudności w nawiązywaniu interakcji społecznych i realizowaniu ról językowych. Postępującą utratę możliwości komunikacyjnych zapoczątkowały

---

<sup>24</sup> H. MARCZEWSKA, E. OSIEJUK: *Nie tylko afazja... O zaburzeniach językowych w demencji Alzheimera, demencji wielozawalowej i przy uszkodzeniach prawej półkuli mózgu*. Warszawa, Energeia 1994; K. OBUCHOWSKI: *Kody orientacji i struktura procesów emocjonalnych*. Warszawa, PWN 1982.

<sup>25</sup> A. HERZYK, P. KRUKOW: *Analiza neuropsychologiczna zaburzeń emocji i osobowości u pacjentów z dysfunkcjami mózgu*. W: *Podstawy neuropsychologii klinicznej*. Red. Ł. DOMAŃSKA, A.R. BORKOWSKA. Lublin, Wydaw. UMCS 2008, s. 319–345.

trudności w aktualizowaniu zachowań intencjonalnych, spójnych z sytuacją komunikacyjną. Rozpoznanie intencji, ról społecznych oraz sytuacji komunikacyjnych było prawidłowe, ale trwałemu zniesieniu uległy sprawności w budowaniu adekwatnej interakcji z otoczeniem, w sferze zachowań zarówno werbalnych, jak i pozawerbalnych. Deficyty komunikacyjne wiązały się z brakiem inicjatywy podejmowania interakcji. Spontanicznie chłopiec rzadko nawiązywał krótkotrwały kontakt wzrokowy, natomiast stymulowany przez nauczycieli bądź terapeutów wchodził w jednostronną interakcję. Sam nie przejawiał inicjatywy w kontaktach społecznych, nie podtrzymywał interakcji i nie był zdolny do ustalenia adekwatnych relacji z innymi osobami, w tym z członkami rodziny. W okresie poprawy chłopiec prawidłowo rozpoznawał intencje, role społeczne oraz sytuacje. Jego zachowania społeczne uległy względnej normalizacji, jednak sprawności w budowaniu adekwatnej interakcji z otoczeniem w sferze zachowań werbalnych i pozawerbalnych pozostawały trwale zniesione. W fazie adolescencji funkcjonowanie chłopca w środowisku społecznym było coraz bardziej ograniczone w związku z objawami pobudzenia psychoruchowego i seksualnego, ograniczeniem kontroli zwieraczy, a także napadami złości i agresji. Z tych powodów przerwano edukację szkolną, ograniczono zajęcia terapeutyczne i wszelką aktywność poza domem.

### Dynamika rozwoju poznawczego

Przed ujawnieniem się pełnego spektrum objawów zespołu dezintegracyjnego chłopiec dobrze funkcjonował w świecie realnym. Szczególny rozwój procesów uwagi i pamięci werbalnej, zwłaszcza w kontekście późniejszych objawów zaburzenia, należy uznać za silnie wyrażone prodromy i czynniki predykcyjne rozwoju zespołu dezintegracyjnego. W okresie krytycznym nastąpiła dezintegracja zdobytych uprzednio możliwości interpretowania świata i formułowania właściwych sądów na temat rzeczywistości, głębokie zaburzenia procesów orientacyjnych, które znosiły samoświadomość (czyli zdolność zdawania sobie sprawy z własnych stanów, doznań, emocji i myśli – orientacja autopsychiczna, a także rozpoznawania miejsca, czasu i przestrzeni – orientacja allopsychiczna)<sup>26</sup>. Trudności w określeniu aktualnego czasu i planowaniu czasowej sekwencji zdarzeń wtórnie wynikały z zaburzeń mowy wewnętrznej. Utrzymywały się niespecyficzne (ogólnomózgowe) deficyty uwagi – wzmożona dekoncentracja, obniżony zakres pola uwagi, ogólne osłabienie mechanizmów uwagi dowolnej, przejawiające się obniżoną jej podzielnością i przrutnością (tzw. lepkość uwagi). Uwaga była ukierunkowywana i potrzymana przez nauczycieli i terapeutów oraz poprzez zdarzenia zewnętrzne, nie była sterowana przez wewnętrzne motywy. Funkcjonowała natomiast uwaga mimowolna oraz reakcje orientacyjne na przypadkowe bodźce. Zaburzenia pamięci były efektem

<sup>26</sup> A. BILIKIEWICZ: *Ocena stanu przytomności w intensywnym nadzorze układu nerwowego. Intensywny nadzór nad ośrodkowym układem nerwowym*. Bydgoszcz, BTN 1982.

rozpadu celowej czynności mnesticznej. Dostępne chłopcu zapamiętywanie polegało na biernym utrwalaniu materiału, przy niemożności tworzenia jakiejkolwiek strategii zapamiętywania<sup>27</sup>. Efekty terapii logopedycznej dotyczyły rozwoju wiedzy o świecie, możliwości interpretowania otaczającej rzeczywistości i formułowania prawidłowych sądów. Nie poprawiło się funkcjonowanie chłopca na poziomie funkcji wykonawczych: planowania, autokontroli i krytycyzmu wobec własnej sytuacji życiowej, a w okresie dorastania nastąpiło całkowite zniesienie mechanizmów kontroli zachowań.

### Dynamika rozwoju językowego

Utrata sprawności językowych to jeden z najbardziej specyficznych objawów zespołu dezintegracyjnego<sup>28</sup>. W okresie poprzedzającym zachorowanie chłopiec ujawniał ponadprzeciętne zdolności językowe, które manifestowały się w talentach recytatorskich. Jednak i ten objaw, w kontekście obrazu klinicznego i przebiegu choroby, należy uznać za jeden z prodromów zespołu dezintegracyjnego. Nadaktywność struktur skroniowych warunkowała zdolność do zapamiętywania długich tekstów, a struktur czołowych – sprawność w ich reprodukowaniu. Okres krytyczny w przebiegu choroby zaznaczył się przede wszystkim ograniczeniem aktywności werbalnej, która przybrała w końcu postać mutyzmu kinetycznego. W wyniku oddziaływań edukacyjno-rehabilitacyjnych odbudowano pełne rozumienie wypowiedzi o złożonej strukturze gramatycznej i semantycznej na poziomie znaczeń dosłownych i metaforycznych, a także zdolność globalnego czytania ze zrozumieniem i programowania poprawnych gramatycznie, semantycznie i formalnie wypowiedzi na piśmie. Z powodu apraksji pisanie odręczne było utrudnione, a swobodne pisanie na komputerze – zakłócone, w związku deficytami uwagi i kontroli. Wysoki poziom kompetencji językowej pozwalał na wykonywanie operacji metajęzykowych, które dotyczyły definiowania słów, odnajdywania rymów, korygowania wypowiedzi zakłóconych formalnie, semantycznie i pragmatycznie, poprawiania błędów literowych w zapisanych wyrazach.

<sup>27</sup> Lezje czołowe powodują zaburzenia twz. pamięci świeżej i uczenia się, tzn. pacjent ma problemy z odtworzeniem wcześniej podawanych faktów lub informacji. Deficyt ten powoduje trudności w wykorzystywaniu nowych informacji, których dziecko nie jest w stanie sobie przypomnieć. Ustalenia te jednak obalił Kevin Walsh, twierdząc, że pacjent pod wpływem konsekwentnej postawy terapeuty i odpowiedniej stymulacji poprzez częste powtarzanie materiału może efektywnie przyswoić nowe informacje. (Por. K. WALSH: *Neuropsychologia kliniczna*. Przeł. B. MROZIAK. Warszawa, Wydaw. Naukowe PWN 1998, s. 175). Ważną rolę odgrywa zatem odpowiednio skonstruowany program terapeutyczny oraz postawa terapeuty, którego zadaniem jest zmotywowanie dziecka i utrzymanie jego uwagi na nowych informacjach oraz skłanianie go do powtarzania materiału.

<sup>28</sup> H. KURITA, T. KOYAMA, Y. SETOYA et al: *Validity of childhood disintegrative disorder apart from autistic disorder with speech loss*. "European Child and Adolescent Psychiatry" 2004, No. 13 (4), p. 221–226.

Nie uzyskano żadnej poprawy w zakresie sprawności artykulacyjnej, utrzymywały się objawy mutyzmu kinetycznego.

### Mechanizmy zaburzeń mowy i rozpoznanie logopedyczne

W świetle przeprowadzonych badań kliniczno-laboratoryjnych i instrumentalnych, analizy dokumentacji medycznej i psychologiczno-pedagogicznej, danych z wywiadu dotyczącego rozwoju dziecka, a także na podstawie wyników badania logopedycznego i efektów wieloletniego wielospecjalistycznego usprawniania – u badanego pacjenta rozpoznano zaburzenia mowy o typie rozwojowej demencji czołowo-skroniowej (*frontotemporal dementia* – FTD) oraz mutyzm akinetyczny, który koreluje z obrazem klinicznym i znajduje potwierdzenie w wynikach badań funkcjonalnych mózgu. Wyniki badań EEG i SPECT wskazują na dysfunkcje w obrębie płatów czołowych obydwu półkul mózgu oraz struktur skroniowo-cieminiowych w półkuli lewej.

Otępienie czołowo-skroniowe charakteryzuje się „podstępny” początkiem i powolnym przebiegiem. Wcześniej dochodzi do utraty dbałości o własny wygląd, nieprzestrzegania norm społecznych, pojawiają się objawy rozhamowania (zachowania seksualne, grubiańskie dowcipy, niepokój ruchowy), pogorszenie elastyczności poznawczej – upośledzenie zdolności przystosowywania się do wymogów nowych sytuacji, nadmierna aktywność oralna (palenie, picie, jedzenie), stereotypowe i perseweracyjne zachowania. Zwiększa się impulsywność i upór. Wcześniej następuje utrata krytycyzmu w stosunku do własnego stanu zdrowia. We wczesnym okresie choroby występuje depresja i lęk oraz labilność emocjonalna. Okresowo, zwłaszcza w fazie prodromalnej, pojawiają się urojenia, dziwaczne interpretacje hipochondryczne, bladeść afektywna (tępy afekt), utrata empatii, asponaniczność i apatia. Równolegle narastają zaburzenia mowy polegające na ograniczeniu wypowiedzi słownych, w otępieniu o nasileniu średnim – stereotypie wyrazów i fragmentów zdań, objawy echolalii, a w końcowym etapie stwierdza się mutyzm akinetyczny<sup>29</sup>.

Mutyzm akinetyczny (mutyzm organiczny, *acinetik mutism*) to zaburzenie spowodowane organicznym uszkodzeniem lub dysfunkcją przyśrodkowej części płata czołowego (zakrętu obręczy), obustronnym uszkodzeniem tworzącego siatkowatego bądź wzgórze, objawiające się ograniczeniem zdolności do wykonywania ruchów dowolnych, a w związku z tym – niezdolnością do programowania i kontrolowania ruchów artykulacyjnych. W łagodnej formie mutyzmu organicznego następuje zahamowanie ruchowe, małomówność oraz redukcja prozodycznych aspektów wypowiedzi,

---

<sup>29</sup> K. BAYLES: *Language Function in Senile Dementia*. „Brain and Language” 1982, No. 16, p. 265–280; E. BERTRAND: *Choroby zwyrodnieniowe OUN*. W: *Neuropatologia kliniczna*. Red. J. DYMICKI, J. KULCZYCKI. Warszawa, Instytut Psychiatrii i Neurologii 1997, s. 243–258.

a w ciężkiej formie obserwuje się bierność, bezruch i brak reakcji na bodźce werbalne – chory jest przytomny, otwiera oczy, zachowuje zdolność wodzenia oczami i fiksacji wzroku, lecz nie jest w stanie nawiązać kontaktu z otoczeniem<sup>30</sup>.

Rozpoznany mechanizm zaburzeń mowy potwierdzają inne objawy o typie czołowym, w tym zaburzenia neurowegetatywne i zachowania asocjalne, zaburzenia ruchów celowych o typie apraksji, deficyty uwagi i pamięci operacyjnej, a także głębokie zaburzenia funkcji wykonawczych.

Postawione rozpoznanie logopedyczne dało podstawy do sprecyzowania programu wielospecjalistycznej terapii pacjenta z dziecięcym zaburzeniem dezintegracyjnym, której podstawowym celem były: trening sprawności komunikacyjnych, usprawnianie funkcji motorycznych, normalizacja reakcji emocjonalnych, rozwijanie sfery poznawczej, zwłaszcza funkcji uwagi, oraz ćwiczenia językowe.

## Dyskusja

Deterioracja funkcji poznawczych u dzieci ze schorzeniami neurorozwojowymi w piśmiennictwie polskim była zwykle opisywana w kategoriach niesprawności intelektualnej, nie zaś otępienia wieku rozwojowego (*dementia infantilis*). W piśmiennictwie światowym termin *dementia infantilis*<sup>31</sup> funkcjonuje jako synonim zespołu Hellera. Otępienie w literaturze neuropsychologicznej<sup>32</sup> oznacza wiele zaburzeń funkcji mózgowych, których przyczyny są lub nie są znane. Ich wspólnym mianownikiem jest rozpad zdolności intelektualnych i funkcjonowania społecznego. U chorego zachodzi deterioracja umysłu, emocji i woli przy zachowanej świadomości. Wyróżnia się otępienie typu pierwotnego, spowodowane przez zmiany patologiczne w mózgu, oraz typu wtórnego, związane z innymi schorzeniami somatycznymi.

Zgodnie z klasyfikacją chorób przyjętą przez Światową Organizację Zdrowia (ICD-10) otępienie jest zespołem objawów spowodowanych chorobą mózgu, zwykle o charakterze przewlekłym lub postępującym, w którym zaburzone są takie funkcje poznawcze, jak: pamięć, myślenie, orientacja, rozumienie, liczenie, zdolność uczenia się, funkcje językowe, zdolność do porównywania, oceniania i dokony-

---

<sup>30</sup> B. SADOWSKI: *Rola mózgu w procesach nadawania i odbioru mowy*. W: *Podstawy neurologopedii*. Red. T. GAŁKOWSKI, E. SZELAG, G. JASTRZĘBOWSKA. Opole, Wydaw. Uniwersytetu Opolskiego 2005, s. 43–97.

<sup>31</sup> K. NUNN, K. WILLIAMS, R. OUVRIER: *The Australian Childhood Dementia Study*. "European Child and Adolescent Psychiatry" 2002, No. 11 (2), p. 63–70; A. KENNEDY, D. HILL: *Dementia infantilis with cortical dysrhythmia*. "Archives of Disease Childhood" 1942, No. 17 (91), p. 122–129.

<sup>32</sup> Por. K.W. WALSH: *Jak rozumieć uszkodzenia mózgu. Podstawy diagnozy neuropsychologicznej*. Przeł. B. MROZIAK. Warszawa, Instytut Psychiatrii i Neurologii 2001, s. 97.

wania wyborów. Świadomość nie jest zaburzona. Upośledzeniu funkcji poznawczych towarzyszy zwykle, a czasami je poprzedza, obniżenie kontroli nad reakcjami emocjonalnymi, społecznymi, zachowaniem i motywacją<sup>33</sup>. Otępienie przejawia się zatem obniżeniem sprawności intelektualnej i upośledzeniem funkcjonowania w życiu codziennym. Objawy te powinny występować co najmniej przez sześć miesięcy. Warunkiem rozpoznania otępienia jest wcześniejsze wykluczenie depresji i psychozy endogennej.

Mechanizm, obraz i dynamika zaburzeń w przebiegu dziecięcego zespołu dezintegracyjnego spełniają kryteria rozpoznawania otępienia pierwotnego o typie czołowo-skroniowym. W świetle przedstawionej analizy przypadku należy potwierdzić, że otępienie czołowo-skroniowe może występować w wieku rozwojowym. Proces neurodegeneracyjny u dzieci, na skutek mechanizmów mózgowej kompensacji, może jednak, w przeciwieństwie do osób w wieku podeszłym, zostać zahamowany, a w wyniku oddziaływań rehabilitacyjno-edukacyjnych może nastąpić pewna poprawa w zakresie niektórych sprawności.

## Wnioski

Deterioracja funkcji poznawczych u dzieci nie była dotąd opisywana w piśmiennictwie polskim w kategoriach zespołu otępiennego. Nie wypracowano też jasnych kryteriów oceny zmian dezintegracyjnych u dzieci ze schorzeniami neuropsychiatrycznymi. Kazuistyczne przypadki oraz obserwacje kliniczne pozwalają na stwierdzenie, że zarówno u dzieci, jak i u dorosłych mogą występować zespoły analogicznych ogólnomózgowych zaburzeń poznawczych, powodowanych przez wspólne biologiczne mechanizmy neurodegeneracyjne. Różnice w przebiegu otępienia czołowo-skroniowego u dzieci i dorosłych dotyczą dynamiki obrazu klinicznego i rokowań. W przypadku dzieci wczesnie rozpoczęte i właściwie prowadzone działania terapeutyczne, rehabilitacyjne, edukacyjne i wychowawcze dają szansę na pewną poprawę stanu funkcjonalnego, co jest szczególnie istotne w kontekście poprawy jakości życia pacjenta z zespołem dezintegracyjnym, a także jego najbliższego środowiska. W przypadku chorych w wieku senioralnym z demencją czołowo-skroniową nie można liczyć na poprawę w zakresie zaburzonych sprawności, terapia umożliwia jedynie spowolnienie progresji objawów chorobowych lub pewną stabilizację stanu klinicznego.

---

<sup>33</sup> Por. *Międzynarodowa Statystyczna Klasyfikacja...*; H. MARCZEWSKA, E. OSIEJUK: *Nie tylko afazja...*; E. MILLER, R. MORRIS: *The Psychology of Dementia*. Chichester, John Wiley and Sons 1993.

## Bibliografia

- ASPERGER H.: *Autistic psychopathy in childhood*. In: *Autism and Asperger Syndrome*. Ed. U. FRITH. New York, Cambridge University Press 1991 [1st edition: 1944], s. 37–92.
- BAYLES K.: *Language Function in Senile Dementi*. "Brain and Language" 1982, No. 16, p. 265–280.
- BERTRAND E.: *Choroby zwyrodnieniowe OUN*. W: *Neuropatologia kliniczna*. Red. J. DYMECKI, J. KULCZYCKI. Warszawa, Instytut Psychiatrii i Neurologii 1997, s. 243–258.
- BILIKIEWICZ A.: *Ocena stanu przytomności w intensywnym nadzorze układu nerwowego. Intensywny nadzór nad ośrodkowym układem nerwowym*. Bydgoszcz, BTN 1982.
- BILIKIEWICZ A., STRZYŻEWSKI W.: *Psychiatria. Podręcznik dla studentów medycyny*. Warszawa, PZWL 1992.
- BISHOP S.L. et al.: *Diagnostic Assessment*. In: *Autism Spectrum Disorders in Infants and Toddlers. Diagnosis, Assessment and Treatment*. Eds. K. CHAWARSKA, A. KLIN, F.R. VOLKMAR. New York, The Guilford Press 2008.
- BRAGDON A., GAMON D.: *Kiedy mózg pracuje inaczej*. Gdańsk, Gdańskie Wydaw. Psychologiczne 2003.
- BURD L., FISHER W., KERBESHIAN J.: *Pervasive disintegrative disorder: are Rett syndrome and Heller dementia infantilis subtypes?* "Developmental Medical Child Neurology" 1989, No. 31, p. 609–616.
- CYTOWSKA B., WILCZURA B.: *Dziecko z zaburzeniami rozwoju*. Kraków, Impuls 2006.
- DELACATO C.: *Dziwne, niepojęte. Autystyczne dziecko*. Warszawa, Fundacja „Synapsis” 1995.
- Diagnostic and Statistical Manual of Mental Disorders: Fifth edition: DSM-5*. Washington, American Psychiatric Association 2013.
- Diagnostic and Statistical Manual of Mental Disorders: Fourth edition: Text revision: DSM-IV*. Washington, American Psychiatric Association 1994.
- FOMBONNE E.: *Epidemiological surveys of autism and other pervasive developmental disorders: an update*. "Journal Autism Developmental Disorders" 2003, No. 33 (4), p. 365–382.
- FOMBONNE E.: *Epidemiology of pervasive developmental disorders*. "Pediatric Research" 2009, No. 65 (6), p. 591–598.
- FOMBONNE E.: *Prevalence of childhood disintegrative disorder*. "Autism" 2002, No. 6 (2), p. 149–157.
- GOODMAN R., SCOTT S.: *Psychiatria dzieci i młodzieży*. [Przeł. A. DUNAJSKA et al.]. Wrocław, Urban & Partner 2000.
- HENDRY C.N.: *Childhood disintegrative disorder: should it be considered a distinct diagnosis?* "Clinical Psychology Review" 2000, No. 20 (1), p. 77–90.
- HERZYK A., KRUKOW P.: *Analiza neuropsychologiczna zaburzeń emocji i osobowości u pacjentów z dysfunkcjami mózgu*. W: *Podstawy neuropsychologii klinicznej*. Red. Ł. DOMAŃSKA, A.R. BORKOWSKA. Lublin, Wydaw. UMCS 2008, s. 319–345.
- HUDOLIN V.: *Dementia infantilis Heller: diagnostic problems with a case report*. "Journal of Intellectual Disability Research" 1957, No. 1 (2), p. 79–90.
- KACZYŃSKA-HAŁADYJ M.M., PANASIUK J.: *Specyfika otępienia czołowo-skroniowego u dzieci*. W: *Afazja i autyzm. Zaburzenia mowy oraz myślenia*. Red. M. MŁYNARSKA, T. SMEREKA. Wrocław, Wrocławskie Tow. Naukowe 2007, s. 37–43.
- KAGAN-KUSHNIR T., ROBERTS S.W., SNEAD O.C.: *Screening electroencephalograms in autism spectrum disorders: evidencebased guideline*. "Journal Child Neurology" 2005, No. 20 (3), p. 197–206.
- KANNER L.: *Autystyczne zaburzenia kontaktu afektywnego*. W: *Przystosowanie społeczne małych dzieci z autyzmem*. Red. T. GAŁKOWSKI, E. PISULA. Warszawa, Akademia Wychowania Fizycznego 2004, s. 94–95.

- KENNEDY A., HILL D.: *Dementia infantilis with cortical dysrhythmia*. "Archives of Disease Childhood" 1942, No. 17 (91), p. 122–129.
- KOMENDER J., JAGIELSKA G., BRYŃSKA A.: *Autyzm i zespół Aspergera*. Warszawa, Wydaw. Lekarskie PZWL 2012.
- Kryteria diagnostyczne według DSM-IV-TR*. Red. J. WCIÓRKA. Przeł. Z. PELC, J. WCIÓRKA. Wrocław, Elsevier Urban & Partner 2008 [oryg. *Quick reference to the diagnostic criteria from DSM-IV-TR*. Washington, American Psychiatric Association].
- KURITA H., KOYAMA T., SETOYA Y. et al.: *Validity of childhood disintegrative disorder apart from autistic disorder with speech loss*. "European Child and Adolescent Psychiatry" 2004, No. 13 (4), p. 221–226.
- ŁURIA A.R.: *Podstawy neuropsychologii*. [Przeł. D. KĄDZIELAWA]. Warszawa, PWN 1976.
- MALHOTRA S., GUPTA N.: *Childhood disintegrative disorder*. "Journal Autism Developmental Disorders" 1999, No. 29, p. 491–498.
- MARCELLI D.: *Psychopatologia wieku dziecięcego*. Współpr. D. COHEN. Red. H. JAKLEWICZ. [Przeł. E. BIELAŃSKA, A. GARDZIEL, R. MACKIEWICZ]. Wrocław, Elsevier Urban & Partner 2012.
- MARCZEWSKA H., OSIEJUK E.: *Nie tylko afazja... O zaburzeniach językowych w demencji Alzheimera, demencji wielozawłowej i przy uszkodzeniach prawej półkuli mózgu*. Warszawa, Energeia 1994.
- MCPARTLAND J., VOLKMAR F.R.: *Autism and related disorders*. "Handbook Clinical Neurology" 2012, No. 106, p. 407–418.
- Międzynarodowa Statystyczna Klasyfikacja Chorób i Problemów Zdrowotnych. Rewizja dziesiąta. ICD-10*. Kom. nauk. S. BARTKOWSKI [et al.]. Przeł. R. TOPÓR-MĄDRY et al. Kraków, Uniwersyteckie Wydaw. Medyczne „Vesalius”, Fundacja Zdrowia Publicznego 1994 [oryg. *ICD-10: International Statistical Classification of Diseases and Related Health Problems: Tenth Revision*. Geneva, World Health Organization].
- MILLER E., MORRIS R.: *The Psychology of Dementia*. Chichester, John Wiley and Sons 1993.
- MOURIDSEN S.E.: *Childhood disintegrative disorder*. "Brain & Development" 2003, No. 25 (4), p. 225–228.
- NAMYŚŁOWSKA I.: *Psychiatria dzieci i młodzieży*. Warszawa, Wydaw. Lekarskie PZWL 2007.
- NUNN K., WILLIAMS K., OUVRIER R.: *The Australian Childhood Dementia Study*. "European Child and Adolescent Psychiatry" 2002, No. 11 (2), p. 63–70.
- OBUCHOWSKI K.: *Kody orientacji i struktura procesów emocjonalnych*. Warszawa, PWN 1982.
- PANASIUK J.: *Postępowanie logopedyczne w przypadku alalii i niedokształcenia mowy o typie afazji*. W: *Logopedia. Standardy postępowania*. Red. S. GRABIAS, J. PANASIUK, T. WOŹNIAK. Lublin, Wydaw. UMCS 2015, s. 205–242.
- PANASIUK J.: *Zaburzenia mowy u dzieci chorych neurologicznie – diagnoza i terapia logopedyczna*. W: *Różne aspekty opóźnionego rozwoju mowy*. Red. B. CYL. Katowice, Metis 2010, s. 30–69.
- PANASIUK J.: *Zasady diagnozy różnicowej zaburzeń rozwoju mowy w całościowych zaburzeniach rozwojowych*. W: *Całościowe zaburzenia rozwojowe. Materiały pomocnicze dla psychologów członków zespołu do spraw orzekania o niepełnosprawności*. Red. A. POTOCKA, Z. WASIAK. Warszawa, Ministerstwo Pracy i Polityki Społecznej 2011, s. 94–111.
- PISULA E.: *Autyzm u dzieci. Diagnostyka, klasyfikacja, etiologia*. Warszawa, Wydaw. Naukowe PWN 2001.
- ROGERS S.J.: *Developmental regression in autism spectrum disorders*. "Mental Retardation and Developmental Disabilities Research Reviews" 2004, No. 10 (2), p. 139–143.
- SADOWSKI B.: *Rola mózgu w procesach nadawania i odbioru mowy*. W: *Podstawy neurologopedii*. Red. T. GAŁKOWSKI, E. SZELAG, G. JASTRZĘBOWSKA. Opole, Wydaw. Uniwersytetu Opolskiego 2005, s. 43–97.
- SZEPIETOWSKA E.M., MISZTAŁ H.: *Zaburzenia dowolnych czynności ruchowych – apraksje*. W: *Podstawy neuropsychologii klinicznej*. Red. Ł. DOMAŃSKA, A.R. BORKOWSKA. Lublin, Wydaw. UMCS 2009, s. 233–247.



- WALSH K.: *Neuropsychologia kliniczna*. Przeł. B. MROZIAK. Warszawa, Wydaw. Naukowe PWN 1998, s. 175.
- WALSH K.W.: *Jak rozumieć uszkodzenia mózgu. Podstawy diagnozy neuropsychologicznej*. Przeł. B. MROZIAK. Warszawa, Instytut Psychiatrii i Neurologii 2001.
- WESTPHAL A. et al.: *Revisiting regression in autism: Heller's dementia infantilis. Includes a translation of "Über Dementia Infantilis"*. "Journal Autism Developmental Disorders" 2003, No. 43 (2), p. 265–271.
- WING L.: *Asperger's syndrome: A clinical account*. "Psychological Medicine" 1981, No. 11, p. 115–129.
- ZWAIGENBAUM L. et al.: *High functioning autism and Childhood Disintegrative Disorder in half brothers*. "Journal Autism Developmental Disorders" 2000, No. 30 (2), p. 121–126.